Aus der konservierenden Abteilung des Zahnärztlichen
Institutes der Universität Basel
Vorsteher: Prof. Dr. O. Müller

Klinische und röntgenologische Untersuchungen über die Iontophorese mit Cibazol

Inaugural-Dissertation
zur Erlangung der Doktorwürde
der Zahnheilkunde der medizinischen Fakultät
der Universität Basel

vorgelegt von

HANSPETER KERNEN
Basel

1943 · Buchdruckerei Keller & Co. AG., Luzern

Digitized by the Internet Archive
in 2026

https://archive.org/details/IA41546710_0102

Aus der konservierenden Abteilung des Zahnärztlichen
Institutes der Universität Basel
Vorsteher: Prof. Dr. O. Müller

Klinische und röntgenologische Untersuchungen über die Iontophorese mit Cibazol

Inaugural-Dissertation
zur Erlangung der Doktorwürde
der Zahnheilkunde der medizinischen Fakultät
der Universität Basel

vorgelegt von

HANSPETER KERNEN
Basel

1943 · Buchdruckerei Keller & Co. AG., Luzern

Von der medizinischen Fakultät Basel genehmigt
auf Antrag von Prof. Dr. Oscar Müller

Tag der Promotion: 22. Januar 1943

Sonderdruck
aus
„Schweizerische Zeitschrift für Zahnheilkunde“

R. UNIV.
BIBLIOTHEEK
LEIDEN

MEINEN ELTERN

in Dankbarkeit gewidmet

Inhaltsübersicht

A. **Einleitung** 5

B. **Theoretischer Teil:**

I. Allgemeintherapeutisches 7

II. Chemotherapie mit Cibazol 8

III. Zur Frage der Infektion der Dentinkanälchen . . . 13

C. **Eigene praktische Arbeiten:**

I. Behandlungstechnik und Apparatur 17

II. Zusammenfassung des ganzen Behandlungsganges . 39

D. **Klinische Resultate** 44

E. **Röntgenologische Resultate** 49

F. **Beschreibung einiger Krankengeschichten** 56

G. **Zusammenfassung** 83

H. **Literatur** 86

I. **Curriculum vitae** 88

A. Einleitung

Die Wurzelbehandlung ist heute immer noch das umstrittenste Gebiet der konservierenden Zahnheilkunde, da eine vollständige Lösung dieses Problems in allseitig befriedigender Weise bisher trotz vielen Erfolgen noch nicht gelungen ist. Gerade eine weitere crux medicorum, die Lehre von der Fokalinfektion, hat der Forschung nach neuern und bessern Methoden der Wurzelbehandlung gewaltigen Auftrieb gegeben. Auch diese Arbeit stellt einen Versuch dar, in dieser Richtung einen Schritt weiter zu kommen.

Die Frage der chemotherapeutischen Anwendung der Sulfanilamide in der Zahnheilkunde wird sich wohl jedem Zahnarzt aufdrängen, der bestrebt ist, die Fortschritte der allgemeinen Medizin auch in seinem engern Fachgebiete nach Möglichkeit auszuwerten. Von allen Methoden der Gangränbehandlung steht zurzeit die Iontophorese unzweifelhaft an vorderster Stelle. Der Fortbildungskurs der SSO. im Frühling 1942 in Zürich hat gezeigt, welches Interesse die Zahnärzteschaft unseres Landes dieser Behandlungsmethode entgegenbringt.

Wir haben uns deshalb die Aufgabe gestellt, zu untersuchen, ob nicht das wohlbekannte Chemotherapeutikum der Sulfanilamidreihe, das Cibazol, sich in Form der Iontophorese auch in die Zahnheilkunde einführen ließe.

Da zu Beginn unserer Untersuchungen im Herbst 1941 über diese Problemstellung gar keine Literatur vorhanden war, wir also auch keine Anhaltspunkte hatten, griffen wir den theoretisch einfachsten Fall heraus und wendeten zur Behandlung der Granulome die Iontophorese mit Cibazol ausschließlich an einwurzeligen Zähnen mit durchgängigem Apex an. Damit kommen wir vor allem auch den Untersuchungsergebnissen von Prader entgegen, der gefun-

den hat, daß die Iontophorese (allerdings mit Jodjodkali) beim durchgängigen einwurzeligen Zahn gute Resultate zeitigen kann, daß der Erfolg dieser Therapie bei mehrwurzeligen Zähnen aber sehr fraglich sei.

Während die Zürcher Schule am Fortbildungskurs die Iontophorese mit Cibazol demonstrierte, hielt die Basler Schule an dem bis heute üblichen Jodjodkali (Itrois) fest. Wir glaubten, unsere Untersuchungen noch nicht auf eine genügend große Anzahl von Fällen ausgedehnt zu haben, um daraus Schlußfolgerungen ziehen zu können.

Die Arbeiten von Holzach und Schacke aus der Basler Schule und von Schenker aus der Zürcher Schule haben sich eingehend mit der Jod-Iontophorese befaßt, so daß ich auf eine nochmalige Beschreibung des Prinzips der Iontophorese verzichten möchte.

Im Laufe meiner Untersuchungen über die Cibazol-Iontophorese kam eine Arbeit von Schudel aus der Zürcher Schule über das gleiche Thema heraus. Seine Modellversuche bestätigen, daß der Verwendung des Cibazols statt des Jodjodkaliums für die Iontophorese rein physikalisch nichts im Wege steht. Das klinische und röntgenologische Material war aber zu wenig umfangreich, wie Schudel selber sagt, um daraus große Rückschlüsse ziehen zu dürfen.

B. Theoretischer Teil

I. Allgemeintherapeutisches

Wenn in der Medizin zur Bekämpfung einer Krankheit viele Mittel und Methoden empfohlen werden, so ist sich jeder Arzt bewußt, daß ein wirksames Mittel tatsächlich noch nicht gefunden worden ist.

Genau das gleiche ist der Fall bei der Behandlung der Pulpagangrän. Die Zahl der dafür angegebenen Methoden ist Legion. Wohl jeder Praktiker hat im Laufe der Jahre eine Reihe der angepriesenen Methoden durchprobiert und sich schließlich resigniert auf eine oder zwei beschränkt, von denen er sich am ehesten eine genügende Wirkung versprach. Jede Methode konnte in der Hand des geübten Arztes mehr oder weniger gute Erfolge erzielen. Die Arbeiten namhafter Forscher waren nicht umsonst, sondern haben immer wieder neue Seiten des Problems beleuchtet und gezeigt, wie kompliziert die ganze Behandlung in Wirklichkeit ist.

Die meisten Methoden haben nach unserer Auffassung einen schwachen Punkt gemeinsam, nämlich, daß sie die Krankheit behandeln und nicht den Kranken!

Der uralte Satz: medicus curat, natura sanat hat wohl noch in keiner Epoche der Medizin eine so klare Bestätigung gefunden wie seit der Erfindung des Sulfanilamidothiazols, des Cibazols.

Wir Zahnärzte haben uns nur zögernd dazu bereit finden können, die „heroischen" Desinfektionsmittel, welche die Zahnheilkunde jahrzehntelang beherrscht haben, aus unserm Arzneischatze zu entfernen. Auch heute noch überschwemmt man immer wieder die Wurzelkanäle mit den schärfsten Desinfektionsmitteln, die in der allgemeinen Medizin schon längst als veraltet in die Geschichte eingegangen sind. Welchem Arzt würde es heute noch einfallen, Wunden mit Kar-

bolsäure zu behandeln? Bei manchem Zahnarzt gehört dieses und ähnliche Mittel immer noch zum eisernen Bestand des Medikamentenschrankes.

Erst lange, nachdem die Medizin erkannt hatte, über welches hochorganisierte System von Abwehrkräften unser eigener Körper verfügt, trat auch in der Zahnheilkunde immer stärker eine neue, moderner eingestellte Richtung hervor. (Den Ausdruck „biologisch" möchte ich dafür nicht anwenden, da zu großer Mißbrauch damit getrieben wird.) Sie versucht das Krankheitsgeschehen nicht durch direkte grobe Beseitigung der Ursachen zu beeinflussen, sondern auf dem Umwege der Steigerung der bactericiden Kraft des strömenden Blutes, der vermehrten Bildung der Antitoxine und sonstigen Schutzstoffe.

Auch die Chemotherapie bezweckt nichts anderes, als den Körper im Kampfe gegen die Infektionserreger wirksam zu unterstützen. Halten wir uns immer vor Augen, daß das Primäre und Ausschlaggebende bei jeder Behandlung unsere ärztliche Tätigkeit am Kranken ist, und daß die Medikamente nur eine unterstützende Rolle spielen, wenn sie uns auch unentbehrliche Helfer sind.

II. Chemotherapie mit Cibazol

a) Zusammenhang zwischen chemischer Konstitution und chemotherapeutischer Wirksamkeit

Die beiden Marksteine in der Entwicklung der modernen Sulfanilamid-Therapie war die Entdeckung der chemotherapeutischen Wirksamkeit von gewissen Azofarbstoffen (Prontosil rubrum) gegen Kokkeninfekte durch Domagk (1935) und die fundamentale Feststellung von Tréfouël, Nitti und Bovet (1935), daß eine längst bekannte, wesentlich einfachere Verbindung, das Sulfanilamid, der Träger dieser Wirksamkeit ist. Dieses stellt die farblose Komponente des roten Azofarbstoffes Prontosil dar:

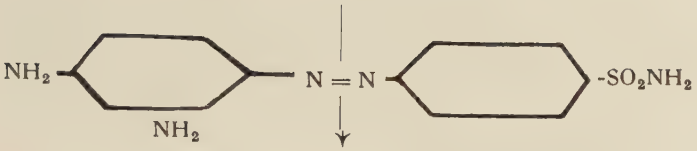

Prontosil rubrum
(Diaminoazobenzol-sulfanilamid)

Sulfanilamid
(p-Aminobenzol-
sulfamid)

Die Entdeckung der Sulfanilamide hat nicht nur den Chemiker und Mikrobiologen, sondern auch den Arzt und Kliniker vor ganz neue Probleme gestellt. Das Sulfanilamid wurde auf der ganzen Welt der Ausgangspunkt zur Herstellung noch wirksamerer Verbindungen. Heute besitzt man Präparate, die bei gewissen Kokkeninfektionen alles übertreffen, was man vor der Entdeckung der Sulfanilamidwirkung von der Chemotherapie erhofft hatte.

Der Zusammenhang zwischen chemischer Konstitution und chemotherapeutischer Wirksamkeit ist noch nicht restlos geklärt. Nach Rolf Meier (Ciba) (Referat gehalten auf der Tagung der Schweizerischen Gesellschaft für interne Medizin in Lausanne, 1942) müssen alle wirksamen Körper mindestens einen Benzolring mit zwei und nicht mehr Substituenten in p-Stellung enthalten. Die chemotherapeutische Wirksamkeit ist nicht unbedingt an eine kernständige Aminogruppe gebunden, denn beim Marfanil ist die Aminogruppe durch eine CH_2-Brücke vom Benzolkern getrennt:

Marfanil
(Sulfamidobenzylamin)

Aber auch der andere Pol, die Sulfamidgruppe, ist nicht unbedingt Vorbedingung für eine chemotherapeu-

tische Wirksamkeit, indem ein p-Nitrobenzoesäure-Ester, das Amonal, ebenfalls wirksam ist.

Amonal
(p-Nitrobenzoesäure-Ester)
R = Radikal

Diese Feststellung möge genügen, um zu zeigen, wie außerordentlich vielseitig und schwierig die Erforschung eines Zusammenhanges zwischen chemischer Konstitution und chemotherapeutischer Wirksamkeit ist.

Es wurden so innert kürzester Zeit unzählige verschieden substituierte Verbindungen hergestellt. Am wirksamsten haben sich diejenigen Körper erwiesen, bei denen ein H der Sulfamidgruppe substituiert wurde, sei es durch einen Säurerest (z. B. Irgamid) oder durch einen N-haltigen heterozyklischen Ring (z. B. Cibazol).

Irgamid
N-Dimethylacroyl-sulfanilamid

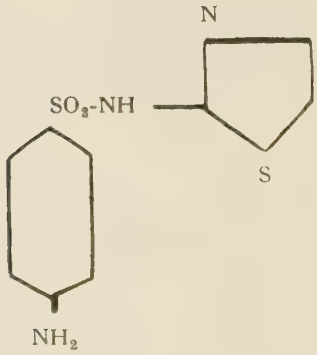

Cibazol
(Sulfanilamidothiazol

b) Wirkungsmechanismus

Wir haben es bei den Sulfanilamiden nicht mit antiseptischen Mitteln in gewöhnlichem Sinne zu tun. Das zeigt vor allem die Tatsache der großen Diskrepanz der Wirksamkeit in vitro und in vivo. Während das ursprüngliche Prontosil in vitro überhaupt nicht wirksam ist, zeigt das einfache Sulfanilamid eine geringe Wirksamkeit auf die pyogenen Erreger. Schon viel besser wirkt in vitro das Sulfanilamidothiazol, das Cibazol; seine bactericide Kraft in vitro steht aber immer noch in keinem Verhältnis zu derjenigen in vivo. Ueberhaupt scheint es sich in vitro nicht um eine bactericide, sondern vielmehr um eine bakteriostatische, d. h. wachstumshemmende Wirkung auf die Bakterien zu handeln (das zeigt sich an Formveränderungen, verschiedener Färbbarkeit, usw.).

Die verschiedenen Bakterienarten zeigen eine verschieden große Empfindlichkeit gegenüber den Sulfanilamidderivaten. Cibazol wirkt am besten gegen Streptokokken, weniger gut, aber doch wesentlich besser als alle bisherigen Mittel gegen Enterokokken und Staphylokokken, um nur die wichtigsten pyogenen Erreger zu nennen, die auch den Zahnarzt interessieren. Innerhalb jeder Gruppe ist aber eine mehr oder weniger große Schwankungsbreite der Empfindlichkeit vorhanden. Durch viele Untersuchungen wurde bestätigt, daß die bakteriostatische und bactericide Wirkung von Cibazol den andern Sulfanilamidderivaten überlegen ist.

Der zunehmende Einblick in den Wirkungsmechanismus der Sulfanilamide hat das ganze Problem der Bakterienbiologie aufgerollt, doch sind wir vom Verständnis des Wirkungsmechanismus der Sulfanilamide noch weit entfernt. Bis vor kurzem schien festzustehen, daß die Phagocytose dabei eine wesentliche Rolle spielt. Man kann nämlich in vitro Bactericidie erzeugen, wenn man den Bakterien Leukocyten zusetzt. In neuester Zeit (1941) haben Harris und Miller diese Ansicht scheinbar widerlegt, indem sie Streptokokken in Kollodiumsäckchen in die Bauchhöhle von Kaninchen brachten. Durch die semipermeable Membran wurde den Leuko-

cyten der Durchtritt verwehrt. Trotzdem wurden die Streptokokken im Innern des Kollodiumsäckchens durch die übliche Cibazol-Applikation abgetötet. Dieses Experiment zeigt, daß die Leukocyten unter den gesetzten Bedingungen allerdings nicht notwendig waren zur Abtötung der Bakterien. Man darf aber nach R. Meier nicht daraus generell schließen, daß der Phagocytose unter andern Bedingungen nicht eine wesentliche Rolle zukommt.

Ueber die Frage des Angriffspunktes der Sulfanilamide werden heute zwei Ansichten (nach R. Meier) vertreten, die ich anführen möchte, weil die ihnen zugrunde liegenden Untersuchungen für uns in gewissem Sinne besonders wichtig sind:

1. Die Ferment-Hemmungstheorie geht von den In-vitro-Versuchen von Mellon aus, der eine Abhängigkeit der keimtötenden Cibazol-Wirkung von dem zur Verfügung stehenden Sauerstoff bzw. vom Redox-Potential festgestellt hat. Bei vollständigem O_2-Entzug verlieren die Sulfanilamide ihre Wirksamkeit.

Vielleicht handelt es sich bei der keimtötenden Wirkung der Sulfanilamide bei günstigen Sauerstoffbedingungen um eine Fermenthemmung. Es ist bekannt, daß Oxydationsprodukte der Sulfanilamide, die Hydroxylamin-Derivate, in vitro augenblicklich auf die Bakterien wirken, indem sie gewisse Fermentreaktionen hemmen oder aufheben (Katalase u. a. m.).

Aus diesen Untersuchungen wollen wir das eine festhalten, daß im arteriellen Blut oder im gut arterialisierten Gewebe die besten Wirkungsbedingungen für die Sulfanilamide vorhanden sind.

2. Die Verdrängungstheorie besagt, daß die Sulfanilamide verschiedene für den Eiweißaufbau wichtige Stoffwechselprodukte der Bakterien (sog. Metabolite) in ihrer Wirkung aufheben, „verdrängen" können, woraus eine Wachstumshemmung der Bakterien resultiert. Dabei ging man von den In-vitro- und vivo-Untersuchungen von Wood aus, der umgekehrt feststellte, daß die p-Aminobenzoesäure sowie ein Ester davon, das Novocain (p-aminobenzoyl-diäthyl-

amino-äthanol), eine starke antagonistische Wirkung auf Sulfanilamide ausüben.

Formel von Novocain: p-Aminobenzoyl-diäthylamino-äthanol

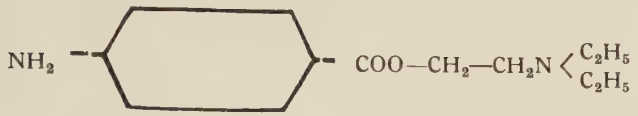

Gerade diese beiden unter 1. und 2. angeführten Punkte haben uns bewogen, von einer Lokalanästhesie mit Novocain bei der Cibazol-Iontophorese abzusehen. Mit einem anämischen, Novocain-imbibierten periapikalen Gewebe schaffen wir ja von vornherein gerade die ungünstigsten Bedingungen für eine Cibazol-Wirkung.

III. Zur Frage der Infektion der Dentinkanälchen

Wenn wir uns vor Augen halten, daß Cibazol in vivo ungleich besser wirkt als in vitro, so müssen wir a priori eine Cibazol-Wirkung im gangränösen Wurzelkanal ablehnen, da ja die dortigen anatomischen Verhältnisse den gesetzten experimentellen Bedingungen in vitro gleichzusetzen sind. (Keine Phagocytose, keine genügende O_2-Zufuhr.)

Daß es aber umgekehrt möglich sein sollte, im periapikalen Gewebe eine genügend große Konzentration von Cibazol anzureichern, damit eine ausreichende Wirkung auf die Kokken erzielt werden kann, erscheint uns a priori durchaus möglich.

Um aus diesem Dilemma einen Ausweg zu finden, stellten wir folgende Ueberlegungen an, die ich anführen möchte, weil sie zum Verständnis unserer Methodik wichtig sind.

Wir glauben nicht, daß sich ein Zahnarzt so leicht von der Vorstellung freimachen kann, es seien bei einer Pulpagangrän die Dentinkanälchen tatsächlich in ihrer ganzen Länge bis zum Zement oder bis zum Schmelz infiziert, d. h. mit Bakterienhaufen oder -ketten ange-

füllt. Die mikroskopischen Bilder der Pionierpilze bei Karies, die wir im histologischen Bild immer wieder zu sehen bekommen, sind uns zu geläufig, als daß sie so leicht aus dem Gedächtnis verschwinden würden. Gerade diese Anschauung hat ja auch bewirkt, daß wir bei Karies nicht nur sämtliches erweichtes Dentin peinlichst entfernen, sondern unsere Kavität möglichst ins gesunde Dentin hineinverlegen. Bei der Pulpagangrän streben wir eine möglichst langdauernde Depotwirkung an, damit die gasförmigen Desinfizienzien doch ja bis in alle Buchten und Nischen der Pulpakammer und in die letzten Verzweigungen der Dentinkanälchen dringen.

Aber schon Miller hat gezeigt, daß die Dentinkanälchen bei Pulpagangrän nur auf kurze Strecken mit Bakterien angefüllt sind in der Ausdehnung von $^1/_{10}$ bis $^1/_2$ mm. Diese Tatsache wurde auch von Walkhoff bestätigt.

Wannenmacher und sein Mitarbeiter Harndt haben, wie Waßmund in neuester Zeit schreibt, gefunden, daß selbst bei lange Zeit bestehender Gangrän in der weit überwiegenden Mehrzahl der Fälle eine Infektion der Dentinkanälchen überhaupt nicht besteht. Die Bakterien finden sich als dichter Rasen in dem Detritus, der die Kanalwand bedeckt, sind aber nicht in die Dentinkanälchen vorgewandert. Nur in einem kleinen Teil der Fälle sind Bakterien in einzelnen Kanälchen des Sekundärdentins vorhanden und haben sich hier auf eine kurze Strecke des Kanälchens ausgebreitet, dagegen erreichen sie nur selten das Primärdentin. Daß sich Bakterien über die ganze Länge des Dentinkanälchens im primären Dentin ausgebreitet hätten, haben beide Autoren niemals gesehen. Sie haben die auffallende Tatsache festgestellt, daß die „Infektion der Dentinkanälchen raummäßig und zahlenmäßig überraschend gering" ist.

So besteht für uns die Möglichkeit, den ganzen Bakterienrasen längs der Kanalwand zu entfernen, wenn wir uns die nötige Zeit und Mühe nehmen, den Wurzelkanal bis zur Wurzelspitze möglichst konisch zu erweitern, und zwar mit mechanischen Mitteln. Walkhoff

sagt dazu: „Die mechanische Erweiterung gangränöser Wurzelkanäle bekämpft in zweckmäßigster und wirksamster Weise die Gefahr der drohenden Reinfektion der Wurzelkanäle."

In neuester Zeit hat Waßmund mit allergrößtem Nachdruck auf eine weitgehende Erweiterung des Wurzelkanals, allerdings mit Säuren, hingewiesen. Er spricht von einer Erweiterung des Kanals auf das Doppelte bis Dreifache des frühern Lumens.

Ohne ganz energische Erweiterung des Wurzelkanals bis zur Wurzelspitze bleibt immer noch ein großer Teil des gangränösen Kanalinhaltes zurück, der der Infektion immer wieder Nachschub leistet. Denken wir nur an die lakunenartigen Vertiefungen der Kanalwand, an das Bestehen einer zarten Dentinscheidewand usw.

Wir verzichten auf eine Erweiterung des Wurzelkanals mit Hilfe von chemischen Agenzien, da wir deren Wirkungsbereich nie scharf abgrenzen können. Starke Mineralsäuren, wie man sie noch etwa zu diesem Zwecke empfiehlt, koagulieren zudem am Eingang der Dentinkanälchen und an der Wurzelspitze Eiweiß. Gerade dieser nekrotische Aetzschorf, den wir kaum wieder entfernen können, stellt ja einen idealen Nährboden für Bakterien dar.

Wir möchten mit allem Nachdruck auf die Wichtigkeit der mechanischen Erweiterung des Wurzelkanals bis zur Wurzelspitze hingewiesen haben. Wir halten dieses Moment für den wesentlichsten Punkt bei jeder Gangränbehandlung. Was schon Sachs ausgesprochen hat, hat auch heute noch uneingeschränkt seine Bedeutung: „Es kommt bei der Gangränbehandlung nicht so sehr darauf an, was man in den Kanal hineinbringt, als was man herausholt."

Wir haben dieses Prinzip bei unsern Untersuchungen konsequent befolgt und waren immer bestrebt, den Kanal möglichst zu erweitern und einen größtmöglichen Zugang zum Granulom zu schaffen. In einigen wenigen Fällen haben wir uns sogar nicht gescheut, eine nahe beim Apex gelegene Perforation zu setzen, nachdem wir uns anhand einiger Röntgenaufnahmen in

verschiedenen Projektionsebenen Klarheit über die genaue Lage des Granuloms verschafft hatten.

Bei fast allen Fällen konnten wir nach mehr oder weniger großer Mühe aber lege artis den Apex trepanieren. Dies war um so eher möglich, als wir ja unsere Untersuchungen vorläufig nur auf Frontzähne und Prämolaren ausdehnten; bei der Erfassung der Periapikal-Gegend bei Molaren hat man natürlich mit viel größern Schwierigkeiten zu kämpfen. Balters hat aber gezeigt, daß auch dort dieser Grundsatz durchführbar ist; er konnte bei der Untersuchung von 452 zwei- und dreiwurzeligen Molaren mit total 1105 Wurzelkanälen 1095 mechanisch durchgängig machen.

Fassen wir zum Schlusse des theoretischen Teiles unsere Betrachtungen, die wir zu Anfang unserer Untersuchungen gemacht haben, zusammen, so können wir wie folgt argumentieren:

1. Die Bakterien im Granulom sollen durch unmittelbare Einwirkung des Cibazols mittels Iontophorese ausgeschaltet werden.
   Andere Infektionserreger, auf die das Cibazol nicht anspricht, sollen durch die kombinierte Jodoform-Elfenbein-Wurzelfüllung unschädlich gemacht werden, welche zudem einen Anreiz zur Knochenbildung bewirken und das Granulom zum Verschwinden bringen soll.
   Voraussetzung: möglichst weit durchgängiger Apex, damit die Wurzelfüllung leicht in das Granulom hineinrotiert werden kann.
2. Die Bakterien im Wurzelkanal und in den kanalnächsten Teilen der Dentinkanälchen sollen durch maximale Erweiterung des Wurzelkanals möglichst eliminiert und die restlichen Keime durch die Jodoform-Elfenbein-Wurzelfüllung und eventuell durch die Iontophorese unschädlich gemacht werden.

C. Eigene praktische Arbeiten

Sämtliche 80 von mir durchbehandelten Fälle wurden mir von der konservierenden und der chirurgischen Abteilung der Staatlichen Volkszahnklinik in Basel zur Verfügung gestellt und verteilen sich wie folgt:

		obere	untere	total
Incivisi	mittlere	18	1	40
	seitliche	16	5	
Canini		9	7	16
Prämolaren	1.	5	11	24
	2.	4	4	
Total		52	28	80

I. Behandlungstechnik und Apparatur

Röntgenbild. Wenn die Forderung zu Recht besteht, grundsätzlich vor Beginn jeder Wurzelbehandlung nach Pulpitis die Verhältnisse im Wurzelkanal genauestens zu studieren, so müssen wir sie mit allem Nachdruck erst recht erheben bei jeder Gangränbehandlung.

Wenn wir uns auch der diagnostischen Schwierigkeiten bewußt sind, die der Analyse eines Röntgen-

bildes im Wege stehen, so halten wir doch ein gutes Röntgenbild für ein unentbehrliches Mittel zum Studium der Kanalverhältnisse und des periapikalen Gebietes. In den weitaus meisten Fällen lassen sich, eventuell unter Zuhilfenahme von feinsten Donaldsonschen Sonden oder durch Vergleich mehrerer Röntgenaufnahmen in verschiedenen Projektionsebenen, der beste Zugang zum Granulom und auch die Lage und Ausdehnung des chronisch entzündlichen Prozesses annähernd genau feststellen.

Wir möchten in dieser Arbeit eine eingehende Schilderung des ganzen Behandlungsganges für die Cibazol-Iontophorese bis in alle Einzelheiten geben, da er in manchen Punkten nicht unwesentlich von demjenigen der Jod-Iontophorese abweicht. Nach tastenden Vorversuchen haben wir diese Methodik unsern Untersuchungen zugrunde gelegt, sind uns aber bewußt, daß noch Verschiedenes variiert werden kann. Wir möchten aber dennoch ein Gerüst angeben, das sich uns in 80 Fällen gut bewährt hat, und in das der Praktiker seinen Behandlungsplan den besondern Umständen des Falles entsprechend einbauen kann.

Vorbereitende Sitzung. Hier erheben wir vor allem einmal eine genaue Anamnese, besonders wenn früher schon eine Wurzelbehandlung vorausgegangen war, was wir ja aus dem Röntgenbild ersehen. Es folgt dann eine genaue Inspektion des Zahnes und seiner Umgebung. Man achte auf vorhandene Füllungen, auf besondere Bißverhältnisse, ob der Zahn einen Brückenpfeiler oder Klammerzahn darstellt und eventuell eine Ueberbelastung vorliegt. Man suche auch in der Gegend der Umschlagsfalte nach alten oder neuen Fisteln, die sich manchmal gerne dem ersten Augenschein entziehen. Dann folgt die Prüfung auf Perkussionsempfindlichkeit, wobei man auch die Nachbarzähne zum Vergleich miteinbezieht. Zuletzt folgt die Palpation der Umgebung des Zahnes, besonders der Apikalgegend.

Auf Grund all dieser subjektiven und objektiven Mittel, worunter das Röntgenbild eines der wertvollsten

ist, gelingt es uns ohne Schwierigkeiten, aus dem Befund die Diagnose abzuleiten.

Der Vollständigkeit halber möchte ich noch bemerken, daß jeder Patient, bevor er in unserer Klinik zur konservierenden Behandlung zugelassen wird, sich vorerst einmal in der chirurgischen Abteilung, wenn nötig, einer Zahnsteinentfernung, Zahnreinigung und einer Behandlung eventuell vorliegender Gingivitiden oder Stomatitiden unterziehen muß.

In der vorbereitenden Sitzung hielten wir uns ganz an die herkömmlichen Methoden der Gangränbehandlung, deren oberstes Prinzip darin besteht, ja keine gangränösen Massen über den Apex hinaus zu pressen.

Lag ein akutes Recidiv einer Periodontitis chronica vor, so wurde das Pulpacavum lediglich trepaniert und das Abklingen aller akuten Symptome abgewartet.

Lag aber eine Periodontitis chronica ohne klinische Symptome vor, so wurde vorerst einmal alles kariöse Dentin entfernt, ferner alle alten Metallfüllungen, Inlays und nach Möglichkeit auch Kronen weggenommen, da das Belassen jeglichen Metalles die elektrische Isolation bei der Iontophorese sehr erschwert. Natürlich kann man Metall mit Wachs isolieren, aber man ist trotzdem nie ganz sicher vor einer Ableitung des Stromes zufolge Auftretens von Kriechströmen.

Sehr wichtig ist vor allem ein bequemer Zugang zur Pulpakammer. Lieber die Zahnkrone tiefer schleifen, um einen guten Ueberblick in die entfernstesten Winkel der Pulpakammer zu erhalten, als mit einer Opferung von Zahnsubstanz zu sparen auf Kosten der Wegnahme sämtlichen gangränösen Materials.

Dann wurde das Pulpacavum eröffnet, sauber ausgeräumt und die Kanaleingänge trichterförmig erweitert, wobei aber jeglicher Druck mit dem Bohrer auf die im Kanal stehende Säule gangränösen Materials tunlichst vermieden wurde.

Lag eine alte Wurzelfüllung vor, so wurde diese so weit als möglich entfernt, ohne aber das Fo-

ramen apicale zu erreichen. Die Apikalgegend soll in der ersten vorbereitenden Sitzung ein „Noli me tangere“ sein! Eine einzige Ausnahme bildeten die vereinzelten Fälle, wo die Schmerzen nach einer Trepanation des Cavums nicht nachließen, und wo sich durch leichtes Drücken der manchmal geschwollenen Apikalgegend auch kein Eiter durch das Trepanationsloch entleerte. In diesen Fällen, wo es sich um eine Sekretsstauung am Foramen handelte, haben wir gleich in der ersten Sitzung den Apex trepaniert und dann den Zahn einige Zeit nur mit Watte verschlossen.

Wir haben auch den Eindruck erhalten, daß man bei Fisteln gleich in der ersten vorbereitenden Sitzung den Kanal erweitern und die Wurzelspitze breit trepanieren kann, ohne daß dieses Vorgehen besondere Reaktionen hervorrufen würde. Wichtig ist nur, daß man mit Hilfe des Aseptors die Fistel gut durchspritzt. Eine Fistel stellt manchmal doch ein sehr angenehmes Ventil dar.

In der ersten vorbereitenden Sitzung wurde dann, da das Foramen apicale, abgesehen von den oben erwähnten wenigen Ausnahmen, noch nicht erreicht war, Asphalin gelegt und mit Fletscher verschlossen.

Kanalreinigung. In der nächsten Sitzung nach einigen Tagen wurde der Zahn mit Hilfe einer speziellen Zahnhalsklammer, die zugleich auch als Elektrodenhalter dient, zuerst unter Cofferdam gelegt. Nach Desinfektion des Operationsfeldes mit H_2O_2, 70% Alkohol und Jod wurde dann der Kanal vorsichtig, immer nur streckenweise, ausgeräumt und die Wurzelspitze vorerst fein trepaniert. Wir verwendeten dazu der Reihe nach feinste Nervextraktoren, Kerr-Broaches, Beutelrock-Bohrer in den verschiedensten Größen, Prinzsche Rattenschwanzfeilen.

Bei der Kanalreinigung haben wir anfänglich (in zehn Fällen) vorsichtshalber noch Pulpolyt verwendet, da wir damals noch keinen Anhaltspunkt über die Cibazol-Iontophorese gehabt haben. Wir haben aber dieses Mittel bald verlassen, um keine Trübung des Untersuchungsergebnisses der Cibazol-Wirkung zu erhalten. Aus dem gleichen Grunde haben wir sehr darauf geachtet, kein anderes Mittel als das Cibazol selbst und

etwa noch hochverdünntes H_2O_2 mit dem periapikalen Gewebe in Berührung kommen zu lassen, sobald einmal der Apex trepaniert war.

Trepanation der Wurzelspitze. Hatten wir so den Kanal bis zur Wurzelspitze auf das Zwei- bis Dreifache seines frühern Lumens erweitert, dann wurde die Wurzelspitze breit trepaniert.

In den meisten unserer Fälle hatte der Patient kaum eine Sensation verspürt, handelte es sich doch größtenteils um ziemlich umfangreiche Granulome. Man konnte oft mit dem Instrument ziemlich weit (einige Millimeter bis über ein Zentimeter) über die Wurzelspitze hinausgehen, bis man auf gesundes Gewebe traf. Eine leichte Blutung, ja sogar Eiterfluß in die Kanäle sahen wir nicht ungern, weil die Cibazol-Wirkung ja an die Anwesenheit von Blut (resp. Leukozyten) gebunden ist, wie im theoretischen Teil erläutert worden ist.

Aseptor. Nach der breiten Trepanation des Foramens griffen wir nun zum Aseptor, einem sehr wertvollen Hilfsmittel für jede Wurzelbehandlung. Wir verwendeten den Apparat der Fricar (Zürich). Der Aseptor dient vor allem zum Absaugen von Flüssigkeiten; durch einfache Umschaltung kann aber auch Bohrstaub abgesaugt werden. Zur Spülung verwendeten wir eine hochverdünnte H_2O_2-Lösung (2 Teile Aq. dest. + 1 Teil 3% H_2O_2), die wir in eine gewöhnliche zahnärztliche Wasserspritze aufsaugten. Nachdem das weite Ansatzrohr gegen eine dünne lange, eventuell abgewinkelte Nadel einer Rekordspritze umgewechselt wurde, wurde die Nadel so tief als möglich in den Kanal eingeführt, um die Luftsäule in dem engen Wurzelkanal vor der Spülflüssigkeit herauszudrängen. Die Nadel darf sich im Kanal nur nicht festspießen, sonst wird der ganze Druck auf den Spritzenstempel via Flüssigkeit auf das periapikale Gewebe fortgeleitet, und der Patient empfindet einen starken Schmerz. Sobald die Nadel die richtige Höhe erreicht hat, führt die Assistenz das Saugrohr mit dem Kolbenglas in die Gegend des Kanaleinganges und setzt den Motor in Bewegung. Zu gleicher Zeit spritzt man dann langsam, unter ständiger Beobachtung des Patienten und der heraustretenden Spül-

flüssigkeit, den Kanal und das Granulom aus. Die Schaumbildung des verdünnten H_2O_2 unterstützt die Entfernung der gangränösen Massen.

Sollte nach der Trepanation der Wurzelspitze eine stärkere Blutung erfolgt sein, oder es entleerte sich viel Eiter, so wurde die Spülung mit dem Aseptor noch ein- bis zweimal wiederholt.

Es ist sehr empfehlenswert, auch beim Arbeiten mit dem Aseptor Cofferdam zu legen, da nur diese Maßnahme ein sauberes und schnelles Arbeiten ermöglicht. Für die nachfolgende Iontophorese ist Cofferdam ja ohnehin schon absolut unerläßlich. Eine Cofferdamplatte kann viele Male verwendet werden (Sterilisation!). Rechnet man zu den vielen Watterollen, die man sich dabei spart, und zu dem Zeitgewinn, der aus dem schnellen, ungestörten Arbeiten resultiert, noch die höhere Qualität der vollbrachten Leistung, so sind die großen Vorteile des Arbeitens unter Cofferdam klar.

Sobald das Spülwasser sauber in das Kolbenglas floß, wurde der ganze Kanal bis zur Wurzelspitze mit sterilen Wattenadeln getrocknet. Von der Verwendung von Alkohol und Heißluft sahen wir ab. Das äußere Operationsfeld wurde nochmals mit Alkohol und Jod desinfiziert.

An das Ausspülen kann in der gleichen Sitzung die Iontophorese I angeschlossen werden. Wir haben dies in 32 Fällen so durchgeführt, ohne daß besondere Reaktionen eintraten. In 45 Fällen (etwas mehr als der Hälfte) haben wir die Kanalreinigung und das Trepanieren der Wurzelspitze wegen besonderer Umstände (vor allem Zeitmangel von seiten des Patienten oder der Klinik) in einer besondern vorbereitenden Sitzung unmittelbar vor der ersten Iontophorese-Sitzung vorgenommen. Als Zwischeneinlage legten wir dann, sobald einmal der Apex erreicht war, eine Cibazol-Mesche.

Nehmen wir den Fall an, daß in der gleichen Sitzung, in welcher die Trepanation des Apex erfolgte, die Iontophorese angeschlossen wurde, so war das weitere Vorgehen das Folgende:

Trockenhaltung. Es wurde peinlichst geprüft, ob irgendwo die Möglichkeit einer Stromableitung be-

stand. Am besten bringt man mit einem heißen Spatel rings um den Zahnhals Klebwachs an und überzieht auch die zahnhalsnahen Ansätze der Cofferdam-Klammer mit Klebwachs. Die absolute Verhinderung jeglicher Stromableitung ins Zahnfleisch ist dasjenige Moment, das bei der Iontophorese die größten Schwierigkeiten bereitet; es ist das „punctum saliens". Man muß ja nicht nur den Speichel peinlichst fernhalten, sondern auch die Wasseroberhaut (Prader) berücksichtigen, die sich gerade bei längerem Arbeiten in der Mundhöhle auf allen Zähnen niederschlägt zufolge der fast maximal mit Wasserdampf gesättigten Atemluft.

Es werden dafür in der Literatur alle möglichen Kunstgriffe angegeben, z. B. Aufbau der Zahnkrone mit Kupferringen, die mit Zement oder Wachs befestigt werden. Die drei einfachen Hilfsmittel, die wir zur Isolation des Zahnes angewendet haben, leisteten uns ganz ausgezeichnete Dienste:

1. Zahnhalsklammer:
   Verhindert Zutritt von Speichel und Papillensekret durch möglichst tiefes Fassen (eventuell Gingiva anästhesieren mit Contralginpaste, Kokain oder 10% Panthesin).

2. Cofferdam:
   Genügend großes Stück, damit die ganze Mundspalte gedeckt wird, verhindert Zutritt des Speichels und der feuchten Atemluft, so daß die Voraussetzungen für die Bildung der Wasseroberhaut minimal sind.

3. Klebwachs:
   Gewährleistet erst mit Sicherheit eine absolute Isolation, verhindert mit Sicherheit das Auftreten von Kriechströmen. Sollte es zur Bildung einer Wasseroberhaut kommen, so vermag diese keinen Stromschluß zwischen Zahnelektrode und Gingiva herzustellen.

In 79 Fällen sind wir mit einer einzigen Zahnhalsklammer und etwas Klebwachs sehr gut ausgekommen. In einem einzigen Fall, wo die Wurzel bereits für die Aufnahme eines Stiftzahnes präpariert war, und die

Zahnhalsklammer nicht mehr faßte, mußten wir eine Zementtube aus Celluloid im Wurzelkanal festwachsen, durch die wir dann bequem die Elektrode stecken konnten.

Applikation des Medikamentes im Kanal

Sobald eine einwandfreie Trockenhaltung des Operationsfeldes gewährleistet war, wurde eine Ampulle (à 1 cc) 20% Lösung des Natriumsalzes des Sulfanilamidothiazols, welches die Gesellschaft für Chemische Industrie uns für die Untersuchungen zur Verfügung stellte, geöffnet.

War eine Fistel vorhanden, so wurde diese vorerst zusätzlich einmal mit der 20% Ampullenlösung durchgespritzt. Danach wurde, ob Fistel oder nicht, eine sterile Wattenadel („Mesche") mit Cibazol getränkt und so weit als möglich in den Kanal hochgeschoben, bis der Patient einen leichten Stich spürte. Das Hochschieben des Medikamentes halten wir für wichtig, weil dadurch eine innige Berührung desselben mit dem periapikalen Gewebe zustande kommt, ferner ein verminderter elektrischer Widerstand (keine Luftblasen!) und demzufolge auch bessere Heilungsaussichten. Großen Wert legten wir darauf, daß der ganze Kanal von der Wurzelspitze bis zum Kanaleingang satt mit Cibazol getränkten Meschen ausgestopft war, damit das Ionendepot auch für eine genügend lange Applikationszeit ausreichte.

Bei sehr großen, ja riesigen Granulomen, wo wir den Apex sehr breit trepaniert haben, mußten wir eher vorsichtig sein mit dem Hochschieben der ersten Wattenadel, da die Gefahr bestand, daß die Mesche über den weiten Apex hinausgestoßen und nicht mehr entfernt werden konnte. Am besten ist es in einem solchen Falle, vor der Applikation der ersten Mesche zur Herstellung der elektrischen Kontinuität einige $^1/_{10}$ cc Cibazol durch den Kanal in das Granulom zu spritzen, dann die Watte nicht zu hoch hinaufzuschieben und die einzelnen Meschen zu zählen. Ueber den ausgestopften Kanaleingang legten wir dann ein steriles Watte-Pellet und trockneten die ganze Pulpakammer und die Umge-

bung des Zahnes sorgfältig ebenfalls mit sterilen Watte-Pellets.

Zeitfrage

Nun war der Zahn bereit für die Iontophorese. Wenn der ganze Behandlungsgang von Beginn der Sitzung bis jetzt auch etwas umständlich erscheint, so benötigte man dazu bei einiger Uebung und geschulter Assistenz höchstens 20 bis 25 Minuten. Rechnet man für die eigentliche Iontophorese noch 20 Minuten hinzu, so kommt man auf 45 Minuten für die ganze erste Iontophorese-Sitzung. Das ist das Mittel, das ich in einigen hundert Iontophorese-Sitzungen sowohl mit Jodjodkali als auch mit Cibazol erhalten habe. Bei dem sehr großen Patientenmaterial, das wir an unserer Klinik haben, erscheint das vielleicht viel. Wenn wir aber bedenken, daß wir mit einigen wenigen, dafür längern Iontophorese-Sitzungen eine schwere Gangrän in ein paar Tagen gleich gut und vielleicht noch besser durchbehandeln können, wofür man früher Wochen und Monate gebraucht hat, da wird einem der gewaltige Zeitgewinn klar. Nicht zuletzt wird uns auch der Dank des Patienten selber sicher sein!

Stromquelle

Als Stromquelle verwendeten wir den Ionogène (Fricar, Zürich), der einen sogenannten pulsierenden Gleichstrom erzeugt. Der große Vorteil gegenüber andern Apparaten besteht in der Möglichkeit, die Schmerzempfindung herabzusetzen, also die Toleranzgrenze zu erhöhen und demzufolge auch die Behandlungszeit zu verkürzen, indem man durch eine sinnreiche Schaltung die Amplitude des pulsierenden Gleichstromes vergrößern kann (rechter Knopf). Der Ionogène kann an jedes Wechselstromnetz angeschlossen wurden. Er besitzt einen Selenzellen-Gleichrichter; die Stromstärke wird am Milliampèremeter abgelesen.

Elektroden

Unterdessen wurde von der Assistenz die passive Elektrode, die Anode (positiver Pol), am linken Handgelenk des Patienten mittels eines nassen Tuchstreifens

und eines Metallbandes befestigt. Wir haben diese alte Anordnung der Elektroden beibehalten wegen der bessern Uebersicht über das Operationsfeld und wegen der guten Resultate, die damit schon bei frühern Untersuchungen (Holzach, Schacke) gemacht worden sind. Wir verkennen nicht, daß für die Zangenelektrode mit den Silberplättchen, die in der Gegend der Wurzelspitze dem Kiefer angelegt werden, einiges spricht. Es will uns aber doch scheinen, daß die Begründung dieser Anordnung der Elektroden mathematisch noch nicht vollkommen gelöst ist, „da einige Größen und Konstanten noch der genauen Bestimmung harren", wie Schudel selber schreibt.

Die aktive Elektrode, d. h. die K a t h o d e (negativer Pol), wird nun leicht an den Wattebausch, der den Kanaleingang verschließt, gedrückt. Diese Elektrode kann vom Zahnarzt oder einer besonders geschulten Assistenz festgehalten werden, wobei der Haltende bei möglichst tiefem Operationsstuhl mit Vorteil auf einem Sessel sitzt und den rechten Ellbogen auf dessen Lehne stützt.

Diese Methode ist aber doch sehr mühsam und langweilig, zudem könnte unsere Zeit weit besser an einem andern Ionto-Patienten im zweiten Zimmer oder zu den unentbehrlichen Aufzeichnungen des Behandlungsganges (speziell vorgedruckte Iontoblätter!) ausgenutzt werden, wenn wir durch irgendeine Vorrichtung die Elektrode am Orte der Applikation fixieren.

Fixationsvorrichtung

Es sind schon eine ganze Reihe mehr oder weniger komplizierte Vorrichtungen zum Fixieren der Elektroden vorgeschlagen worden (Bernard, Stein, Schacke). Es bleibt wohl der Findigkeit jedes einzelnen Praktikers überlassen, sich selber für seine speziellen Bedürfnisse eine solche Vorrichtung zusammenzubasteln.

Auch der Elektrodenhalter von Schacke, der sehr bequem ist, stellte für uns nicht die ideale Fixation dar, besonders wenn Frontzähne der iontophoretischen Behandlung unterzogen werden sollten. Die Klammer

mußte dann meist an einem entfernten Zahn aufgesetzt werden.

Auf unser besonderes Anwendungsgebiet zugeschnitten, konstruierten wir deshalb einen Elektrodenhalter ebenfalls nach dem Prinzip von Schacke, der aber aus einer starken, griffigen Zahnhalsklammer bestand und mesial und distal eine Elektrode aufnehmen konnte. War der zu behandelnde Zahn z. B. ein rechter 3, so wurde der Trägerarm für die Elektrode mesial befestigt. Im Ober- und Unterkiefer wurde die Elektrode überhaupt immer von mesial her an der Klammer befestigt, weil dadurch ein viel bequemeres Einführen der Elektrode gewährleistet war.

Mit dieser Klammer konnten ferner zwei Zähne zu gleicher Zeit der Iontophorese unterzogen werden, was für den Zahnarzt ein beträchtlicher Zeitgewinn und für



Ionogène

Linker Knopf: Grobregulierung
Rechter Knopf: Feinregulierung

Links: Kathode (Zahn)
Rechts: Anode (Hand)

den Patienten keine Verdoppelung der mehr oder weniger großen Unannehmlichkeiten der ganzen Behandlung bedeutete.

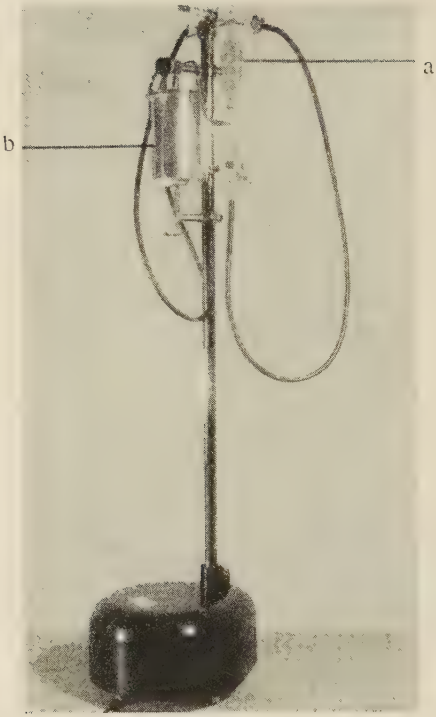

Aseptor

a) Kolbenglas zum Absaugen von Flüssigkeit

b) Glaszylinder zum Absaugen des Bohrstaubes

Diese Klammer hat uns bei fast allen untersuchten Fällen ausgezeichnete Dienste getan; sie saß tadellos selbst bei tief zerstörten Zahnkronen, die Fixation der Elektrode war vollkommen unabhängig von jeweiligen Kopfbewegungen des Patienten. Da diese Zahnhalsklammer mit der Cofferdam-Klammerzange direkt auf den zu behandelnden Zahn aufgesetzt wurde, konnten wir auch den Gummi mit Sicherheit von einem Abgleiten abhalten. Mit wenig heißem Klebwachs, cervikal mit einem Spatel aufgetragen, wurde so in der kürzesten Zeit eine vollkommene elektrische Isolation erreicht.

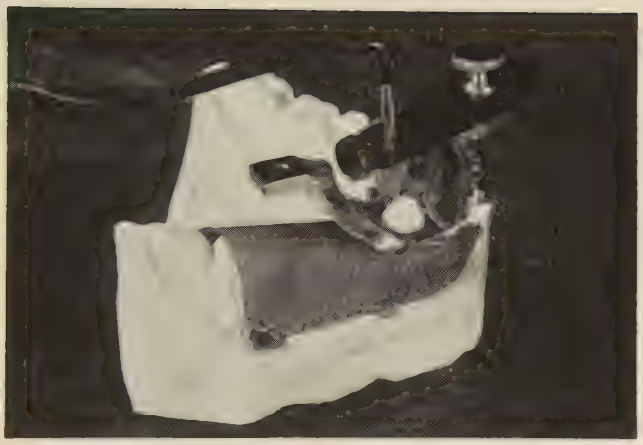

Zahnhalsklammer, zugleich Elektrodenhalter für **Kathode**

Kathode in situ

Waren beide Elektroden appliziert, so wurde vor Einschalten des Stromes kontrolliert, ob auf dem Schaltbrett die beiden Knöpfe auf 0 standen. Erst dann wurde der Stromkreis geschlossen, was das Aufleuchten der Kontroll-Lampe anzeigte. Nur ganz hochempfindliche Patienten spürten beim Stromschluß einen

leichten Schlag, weitaus die Mehrzahl empfanden keine Sensation.

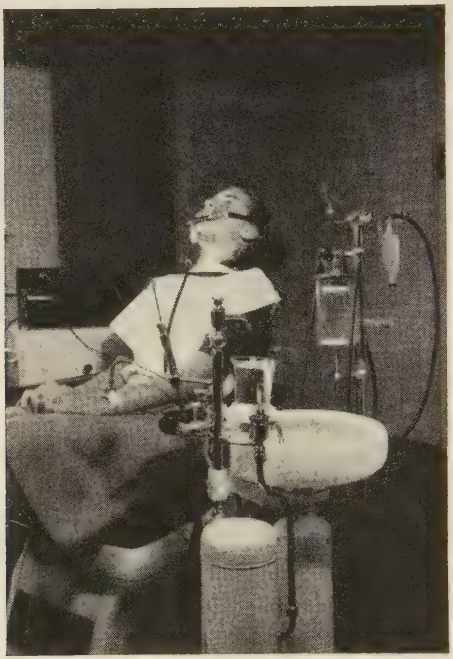

Iontophorese im Gange
Man beachte: Handgelenkelektrode = **Anode**

Psychologie

Durch all die komplizierte Apparatur, vor allem aber durch das wirklich berechtigte Gefühl, „es gehe elektrischer Strom durch seinen Körper", ist der Patient bei einer ersten Iontophorese-Sitzung begreiflicherweise etwas aufgeregt. Mit einem Märtyrerantlitz, das aber durch den Cofferdam z. T. verdeckt wird, wodurch die angsterfüllten Augen um so größer erscheinen, sitzt unser armer Patient „auf dem elektrischen Stuhl". Diese psychische Erregung wirkt sich natürlich in ungünstigem Sinne auf den ganzen Behandlungsgang aus,

indem entweder der elektrische Körperwiderstand zunimmt oder, was auf dasselbe hinauskommt, die Toleranzgrenze abnimmt. Auf jeden Fall haben wir dann einen „circulus vitiosus“ vor uns, indem die Behandlungszeit und damit auch die Unannehmlichkeiten für den Patienten verlängert werden. Hier muß eben der Arzt mit seiner ganzen Persönlichkeit und seinem Einfühlungsvermögen in die Psyche des Patienten einsetzen, sonst läuft die Iontophorese (mit Itrois oder Cibazol) in Gefahr, bei diesen Patienten in Verruf zu geraten. Ich selber kenne die Iontophorese aus eigener Erfahrung. Die Schmerzen können sehr unangenehm sein, wenn man mit zu großer Stromstärke arbeitet. Nichts wirkt so sehr beruhigend auf den Patienten, als wenn man ihm vor irgendeiner zahnärztlichen Manipulation erklärt, was eigentlich mit ihm nun „gespielt“ wird, natürlich entsprechend angepaßt seinem Vorstellungsvermögen. Nur keine gelehrten, mit Fremdwörtern gespickten Erklärungen abgeben; die meisten, auch anscheinend „gebildeten“ Patienten sind grenzenlos „naiv“ in zahnärztlichen Dingen.

Wir sagen dem Patienten immer, daß er nun bald einen „leichten Druck im Zahne“ verspüren werde. Dabei drehen wir den linken Knopf (Grobregulierung) sehr langsam im Uhrzeigersinne. Bei 0,5—1 Milliampère (MA) gibt uns der Patient durch bejahendes leichtes Kopfnicken zu verstehen, daß unsere Prophezeiung eingetreten ist. Langsam wird der linke Knopf weitergedreht unter ständiger Beobachtung des Patienten, vor allem seiner Augen. Kneift er sie zusammen und hebt leicht die Hand, so warten wir einige Sekunden, die Schmerzempfindung wird meist danach wieder verschwinden. Dann fragen wir den Patienten, ob wir noch etwas höher mit dem Strom gehen dürften, „weil das für die Heilung seines kranken Zahnes viel besser sei und auch die Behandlungszeit verkürze“. Der Patient wird ohne weiteres dazu seine Einwilligung geben, weil er nun das Gefühl bekommen hat, man mache nichts ohne sein Einverständnis. Bei weiterem langsamem Einschleichen des Stromes läßt man beiläufig die Bemerkung fallen: „Der Zahn wird sich nun gleichsam in seinem Fache dehnen und der Druck

etwas stärker werden." Der Patient bestätigt dies durch heftiges Augenrollen. Bleibt dann im Verlaufe des langsamen Steigerns der Stromstärke die Schmerzempfindung länger als einige Sekunden bestehen, dann dreht man den rechten Knopf (Feinregulierung) im Uhrzeigersinne, was der Patient mit einem dankbaren Blick quittiert. Wir haben jetzt nämlich die Amplitude des pulsierenden Gleichstromes vergrößert, wodurch, physiologisch ungeklärt, die Schmerzempfindung bedeutend verringert wird. Wir können jetzt wieder durch langsames Drehen am linken Knopf die Stromstärke manchmal noch sehr beträchtlich steigern, ohne daß der Patient eine Schmerzempfindung äußert. Durchschnittlich gelangten wir etwa auf 2,5—3 MA, bei einigen Patienten hatten wir den Eindruck, wir wären noch weit über 5 MA hinausgekommen.

Haben wir also endlich die Toleranzgrenze erreicht, deren Ueberschreiten Schmerz verursachen würde, so stoppen wir die Zeit ab und sagen dem Patienten, daß wir ihn nun für 10—15 Minuten in Ruhe lassen werden. Wir machen auch jeden Patienten darauf aufmerksam, daß er bei einer etwaigen zunehmenden stärkern Schmerzempfindung den Stromkreis selber sofort unterbrechen könne durch einfaches Herausziehen des Bananensteckers an seinem Handgelenk. Bei den 250 Iontophorese-Sitzungen, die wir mit Cibazol durchgeführt haben, ist das ein einziges Mal passiert, und zwar nur durch eigene Unachtsamkeit. Nichts kann mehr das Vertrauen zwischen Patient und Arzt untergraben als ein Schmerz, der von beiden Seiten nicht vorausgesehen worden war!

Chemisch-physikalische Vorgänge

Wenn wir uns die iontophoretischen Vorgänge, die sich jetzt im Zahne abspielen, vor Augen halten, so wissen wir, daß der Patient resp. die Kathodengegend ständig kontrolliert werden muß.

Da das Sulfanilamidothiazol als Natriumsalz stabile wässerige Lösungen bildet, findet eine elektrolytische Dissoziation in positive (Kationen) und negative (Anionen) statt. Die Salzbildung hat an der Sulfamido-

gruppe stattgefunden. Das H der Iminogruppe (NH), welche den Thiazolring mit dem Sulfanilamidrest verbindet, wurde durch Na substituiert. Durch diese Dissoziation wurde ja erst eine Cibazol-Applikation in Form der Iontophorese ermöglicht.

Das negativ geladene Anion, der wirksame Sulfanilamidrest, wandert von der Kathode am Zahn zum positiven Pol, zur Anode, d. h. zum Gewebe, das den Zahn umgibt.

Das positiv geladene Kation, das Na +, wandert zum negativen Pol, zur Kathode, verliert dort seine Ladung und wird in statu nascendi als freies Atom abgeschieden. Dieses zersetzt sekundär sofort Wasser unter Bildung von freiem Wasserstoff und Natronlauge.

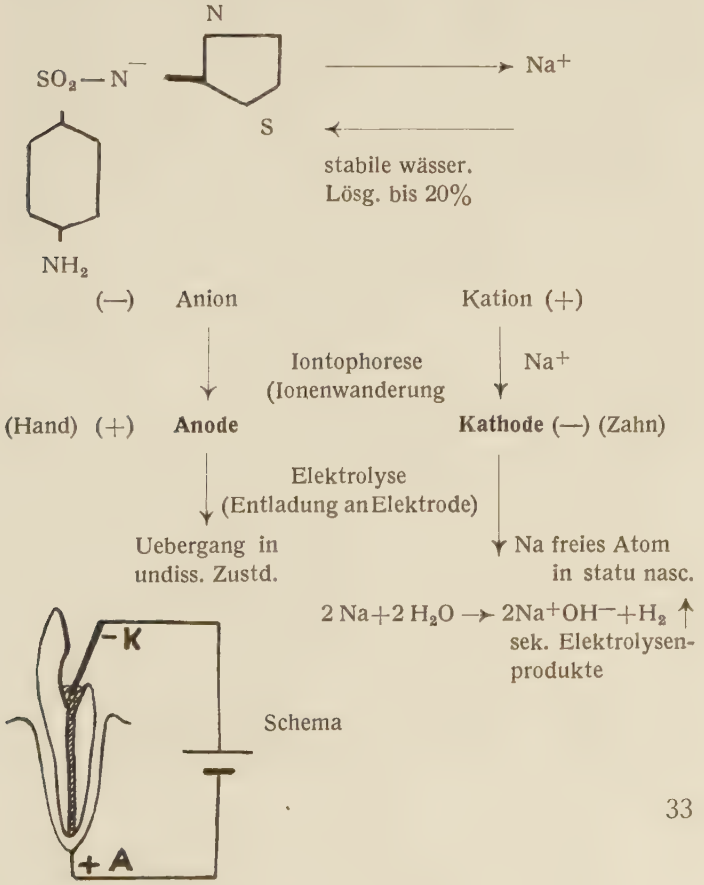

Diese Bläschen von freiem Wasserstoff zusammen mit der Natronlauge, die sekundär an der Kathode durch Elektrolyse entstehen, können eine plötzliche Ableitung des Stromes bewirken, obwohl gar kein Speichel hinzuzukommen braucht. Sobald die Cofferdam-Klammer an einer nicht mit Wachs isolierten Stelle damit in Kontakt kommt, fließt der elektrische Strom sofort in Richtung des geringsten Widerstandes in das Zahnfleisch ab. Der Stromquerschnitt wird größer und der Widerstand geringer, also steigt die Stromstärke: der Patient spürt sofort einen starken Schmerz!

Dieses unangenehme Vorkommnis ist aber unbedingt vermeidbar, wenn die Vorbereitung zur Iontophorese gewissenhaft getroffen und der Patient ständig kontrolliert wird. Dazu genügt eine geschulte Assistenz vollkommen, die alle paar Minuten mit einem watteumwickelten Zahnstocher (wegen der Isolation) die entstehenden Bläschen an der Kathode vorsichtig auftupft. Man kann den Zahnstocher sogar einfach mit seiner watteumwickelten Spitze neben die Kathode stecken; wir haben mit dieser einfachen Methode nie eine Stromableitung konstatiert.

Ein Steigen des Milliampèremeters wirkt immer alarmierend, ein langsames Sinken hingegen bedeutet nichts anderes, als daß das Ionendepot sich langsam erschöpft. Durchschnittlich kamen wir aber mit einer einzigen Applikation pro Sitzung aus. Die herausgenommenen Meschen waren dann nahezu trocken. Zur Feststellung der durchschnittlich applizierten MA wurde bei langsamem Sinken der Stromstärke entsprechend interpoliert.

Bei weitem Foramen und deshalb geringem elektrischem Widerstand kamen wir auf größere Stromstärken, meist bis auf 4 MA und mehr, dafür war aber dann das Ionendepot schneller erschöpft und mußte dann noch einmal erneuert werden. Leider konnten wir bei der Cibazol-Iontophorese eine Erschöpfung des Ionendepots nicht so leicht feststellen wie bei der Jod-Iontophorese, wo man dafür an der Entfärbung der

Mesche einen bequemen Maßstab hatte. Das Sinken der Stromstärke unter 1 MA dürfte aber eine erneute Applikation erfordern.

Anzahl Milliampère-Minuten (MAM)

Die Dauer der Applikation richtete sich nach der Toleranzgrenze: je geringer die Stromstärke, um so länger die Behandlungsdauer.

Da die Stromstärke in MA ausgedrückt wird und die Zeit in Minuten, so ergibt das Produkt die sogenannten Milliampère-Minuten oder MAM.

Seit Bernard die Iontophorese in die Zahnheilkunde eingeführt hat, ging die Tendenz immer mehr dahin, die Gesamtapplikation ständig zu erhöhen. Während Schenker durchschnittlich 25 MAM, Schacke 90 MAM, Schudel 115 MAM applizierten, erreichte unsere Gesamtdosis durchschnittlich 120 MAM. Das macht, auf drei Sitzungen verteilt, pro Sitzung je 40 MAM.

Als Zwischeneinlage bis zur nächsten Sitzung legten wir dann eine sterile, mit Cibazol getränkte Mesche lose in den Kanal und verschlossen mit Fletscher. Die ganze erste Iontophorese-Sitzung, inklusive Kanalreinigung, Trepanation der Wurzelspitze, Aseptor und eigentliche Iontophorese, dauerte durchschnttlich ¾ Stunde.

Zahl der Sitzungen

Sie hängt ab von mehrern Faktoren: Größe des Granuloms, Sekretbildung, Geruch der Zwischeneinlage, Durchgängigkeit der Wurzelspitze, klinische Symptome. In den weitaus meisten Fällen (72) haben wir die ganze Behandlung, abgesehen von der vorbereitenden Sitzung, in drei Iontophorese-Sitzungen durchgeführt, die sich auf drei aufeinanderfolgende Tage verteilten. Prinzip: möglichst zahlreiche, in kurzen Abständen aufeinanderfolgende Sitzungen!

Wir glaubten mit diesem Behandlungsgang dem Gedanken an die Cibazol-Stoßtherapie am nächsten gekommen zu sein. Daß es durch Iontophorese tatsäch-

lich gelingt, das Cibazol im Granulom in einer Konzentration anzureichern, die zwei- bis dreimal größer ist als der entsprechende für die Chemotherapie notwendige Blutspiegelwert, hat Schudel an einem frisch extrahierten Zahne gezeigt.

Zwischeneinlage

Zwischen den einzelnen Iontophorese-Sitzungen legten wir lediglich eine mit Cibazol getränkte Mesche, verwendeten also seit der Eröffnung der Wurzelspitze im ganzen Behandlungsgang nie ein Desinfiziens, um ja keine Trübung der Untersuchungsergebnisse zu erhalten.

Klinischer Befund zwischen erster und zweiter Ionto

Wir stellten die erstaunliche Tatsache fest, daß Zähne, die vor Beginn der Iontophorese auf medikamentöse Behandlung immer wieder mit Periodontitiden und Parulitiden antworteten, nach der ersten Ionto-Sitzung und auch in der Folge sich ganz ruhig verhielten. Trotz der meist weitgehenden Trepanation der Wurzelspitze in der ersten Ionto-Sitzung und dem darauffolgenden Stromdurchfluß kam es von 80 Fällen nur in einer sehr bescheidenen Anzahl zu einer schmerzhaften Reaktion. Meist verspürten die Patienten nach der ersten Ionto-Sitzung nur ein leichtes Druckgefühl in der Apikalgegend, besonders beim Palpieren, aber ohne daß Schmerzen auftraten. Das dürfte auf die Leukocytenemigration (Wirkung des Medikamentes oder Stromwirkung?) zurückzuführen sein, eventuell auch auf eine eingetretene kleinere Blutung.

Iontophorese II

Wenn der Patient am nächsten Tage, nach 24 Stunden, zur zweiten Ionto-Sitzung erschien, so wurde der Zahn, wie eingehend beschrieben wurde, unter Cofferdam gelegt, mit Hilfe von Klebwachs isoliert und das Operationsfeld desinfiziert. Nach Entfernen des Fletscher-Verschlusses wurde die Watteeinlage genau auf die Art des imbibierten Sekretes geprüft; ebenfalls

wurde festgestellt, ob noch ein gangränöser Geruch vorhanden war.

War die Mesche nicht oder nur schwach durch die Leukocyteninfiltration verfärbt, so wurde sofort der Kanal in der obenbeschriebenen Weise wieder mit Cibazol getränkten Meschen ausgestopft.

Stellten wir Eiter oder Blut oder ein Gemisch davon fest, so wurde der Kanal und das Granulom, wie beschrieben, mit dem Aseptor einmal ausgespült, mit sterilen Wattenadeln getrocknet und nun erst ausgestopft.

Uebrigens erachten wir es von Vorteil, den Aseptor nur vor einer Ionto-Sitzung anzuwenden, nicht unmittelbar nachher, sonst würde man ja die durch den Strom hinauftransportierten Cibazol-Ionen sofort wieder ausschwemmen und damit die Konzentration unnötigerweise verdünnen.

Iontophorese III

Die dritte und letzte Ionto-Sitzung wurde 48 Stunden nach der ersten Ionto, also am dritten Tage, durchgeführt. Schmerzen zwischen zweiter und dritter Sitzung traten nur in fünf Fällen in Form einer leichten Periodontitis auf. Es wurde genau gleich verfahren wie bei der zweiten Ionto, nur daß an Stelle einer Zwischenlage dann sofort die Wurzelfüllung gelegt wurde.

Wurzelfüllung

Wir verwendeten anfänglich entweder die reine Elfenbeinwurzelfüllung nach Prof. Müller (23 Fälle) oder die reine Jodoformpaste nach Walkhoff (16 Fälle). Dann gingen wir dazu über, Jodoformpulver der Elfenbeinwurzelfüllung beizumischen (10 Fälle); später verwendeten wir ausschließlich die Jodoformpaste nach Walkhoff, der wir aber so viel Elfenbeinpulver beigaben, als es noch möglich war, die Paste gut mit dem Lentulo in das Granulom hinaufzurotieren (31 Fälle).

Ein nachgeschobener Guttaperchastift mit abgeschnittener Spitze, der an einem Durchleuchtungsapparat für Röntgenbilder in entsprechender Länge und Dicke aus-

gesucht worden war und vor der Applikation der Wurzelfüllung im Kanal noch eingepaßt wurde, vervollständigte die Wurzelfüllung.

Der Guttastift wurde möglichst ohne Druck in den Kanal hochgeschoben; er gewährleistete uns eine vollständige Abfüllung des Kanals und des Granuloms mit dem Wurzelfüllmaterial. Dies ist besonders für das artgleiche Elfenbein wichtig, dessen Anwendung nur dort einen Sinn hat, wo der Kontakt des Materials mit dem Granulationsgewebe gesichert ist. Mit der kombinierten Anwendung der Elfenbeinwurzelfüllung nach Professor Müller und der Walkhoffschen Jodoformpaste suchten wir die hervorragenden Eigenschaften beider Wurzelfüllungen: Anreiz zu Knochenneubildung bei größter Reizlosigkeit und Desinfektionskraft miteinander zu vereinigen.

Abschluß der Wurzelfüllung

Als Abschluß der Wurzelfüllung legten wir Plerodont oder De Trey-Zement; in einigen Fällen machten wir einen Kupferamalgan-Abschluß.

Sofort nach der Wurzelfüllung fertigten wir sodann ein Kontroll-Röntgenbild an.

Deckfüllung

Die definitive Deckfüllung legten wir erst nach einigen Tagen, um eine eventuelle Reaktion abzuwarten. Von allen 80 Fällen mußten wir keine einzige Wurzelfüllung wieder entfernen, sondern konnten ohne weiteres die Deckfüllung legen.

II. Zusammenfassung des ganzen Behandlungsganges

A. **Vorbereitung**
(eine oder mehrere Sitzungen)
a) Röntgenbild
b) Asphalin-Einlage

Intervall durchschnittlich 8 Tage

B. **Eigentliche Ionto-Behandlung**

1. Sitzung (Dauer ¾ Stunde)
a) *Erweitern des Kanals und breite Trepanation der Wurzelspitze
b) Ausspülen mit Aseptor (H_2O_2+Aq. dest.)
c) Iontophorese I (40 MAM, Zwischeneinlage Cibazol)

Intervall 1 Tag

2. Sitzung (Dauer ½ Stunde)
a) Eventuell Aseptor
b) Iontophorese II (40 MAM, Zwischeneinlage Cibazol)

Intervall 1 Tag

3. Sitzung (Dauer ¾ Stunde)
a) Eventuell Aseptor
b) Iontophorese III (40 MAM)
c) Wurzelfüllung (Elfenbein, Jodoform Walkhoff + Guttastift + Zementabschluß)
d) Kontrollröntgenbild

Intervall 1 bis mehrere Tage

C. **Deckfüllung**

* Eventuell in einer besondern Sitzung unmittelbar vor der ersten Ionto-Sitzung.

Tabelle

Den ganzen Behandlungsgang unserer 80 Fälle geben wir in Form einer Tabelle wieder, die Aufschluß gibt über das Alter der Patienten, die Zahngattung, die Diagnose, die klinischen Symptome, die Medikamente, welche in der vorbereitenden Sitzung angewandt wurden, die verschiedenen Iontophorese-Sitzungen mit den entsprechenden Daten und zuletzt die Wurzelfüllung.

Legende

Wf = Wurzelfüllung
G = Gangrän
F = Fistel
P = Parulis

A = Asphalin
C = Chlorphenolkamphermenthol
K = Kamillosept
Pu = Pulpolyt

TG = Toleranzgrenze
MA = Milliampère
MAM = Milliampère-Minuten

E = Elfenbeinwurzelfüllung nach Prof. Müller
J = Jodoformpaste nach Walkhoff
JE = Jodoformpulver + Elfenbeinwurzelfüllung
EJW = Elfenbeinpulver + Jodoformpaste nach Walkhoff

Nummer	Name	Alter	Zahn	Diagnose	ohne klinische Symptome	akute Symptome	Medikamente vorbereitende Sitzung	1. Sitzung			2. Sitzung			3. Sitzung			4. Sitzung			Wurzelfüllung		
								Datum	T.G. in MA	total MAM	Datum	T.G. in MA	total MAM	Datum	T.G. in MA	total MAM	Datum	T.G. in MA	total MAM	Gesamtapplikation MAM	Datum	Material
1	St.E.	28	3	Wf		+	—	13.11.41	3	30	14.11.41	2,4	58	17.11.41	1,2	24	19.11.41	1,3	20	132	19.11.41	E
2	S.P.	25	1	G		+	K	24.11.41	2	40	26.11.41	3	42	27.11.41	2,7	43				125	27.11.41	E
3	J.E.	46	4	Wf	—		K	27.11.41	2,5	50	28.11.41	1	15	2.12.41	2,2	44				109	2.12.41	J
4	L.E.	43	3	G		+	—	3.12.41	4,2	42	4.12.41	3,5	42	5.12.41	3,5	42				126	5.12.41	E
—	L.E.	43	4	G		+	—	3.12.41	4,3	43	4.12.41	4,3	43	5.12.41	4,3	43				129	5.12.41	E
5	B.E.	32	2	Wf	—		—	2.12.41	4	60	3.12.41	1	20	4.12.41	0,8	16				96	8.12.41	J
6	St.M.	45	4	Wf		+	C,K	16.12.41	3	42	17.12.41	4,2	42	18.12.41	4,5	63				147	18.12.41	J
7	B.P.	47	2	Wf	—		—	18.12.41	2	40	19.12.41	3,3	60	24.12.41	2,8	28				128	24.12.41	E
8	R.M.	37	4	Wf P		+	A	29.12.41	2	42	30.12.41	2	20	31.12.41	2,7	40				102	6.1.42	J
9	R.M.	37	5	Wf P		+	A	29.12.41	3,6	43	30.12.41	4	60	31.12.41	3,5	35				138	6.1.42	J
10	D.T.	25	5	Wf	—		C, A	6. 1.42	4	44	7. 1.42	4,5	67							111	14. 1.42	J
11	D.T.	25	4	Wf	—		C	8. 1.42	4,5	54	12. 1.42	2	20							74	28. 1.42	J
12	H.R.	25	3	FG		+	A	8. 1.42	1,8	27	9. 1.42	1,5	30	29. 1.42	1,5	30	30. 1.42	2,3	23	110	30. 1.42	J
13	M.F.	34	2	G		+	—	24. 1.42	3,6	46	28. 1.42	1,5	21	30. 1.42	2,5	53				120	30. 1.42	E
14	W.O.	38	1	Wf	—		C	28. 1.42	3,5	42	29. 1.42	1,8	27	30. 1.42	3,5	56				125	4. 2.42	E
15	W.B.	34	3	Wf	—		C	2. 2.42	1,7	26	3. 2.42	1,7	30	4. 2.42	2	54				110	4. 2.42	E
16	V.W.	16	1	G		+	A Pu	3. 2.42	4,2	42	4. 2.42	4	44	6. 2.42	4	40				126	6. 2.42	J
17	V.W.	16	1	Wf	—		A Pu	3. 2.42	3,8	42	4. 2.42	4	60	6. 2.42	3,6	36				138	6. 2.42	J
18	P.S.	29	3	Wf	—		A	6. 2.42	1,1	31	9. 2.42	2	34	12. 2.42	2,5	38				103	12. 2.42	E
19	T.L.	41	3	G	—		A Pu	10. 2.42	1,9	44	12. 2.42	1,9	32	13. 2.42	1,8	30				106	13. 2.42	E
20	H.E.	17	2	Wf	—		A	12. 2.42	3	45	13. 2.42	1,9	40	17. 2.42	3	42				127	17. 2.42	E
21	S.P.	31	5	G		+	A Pu	19. 2.42	2,5	42	20. 2.42	2,3	40	23. 2.42	1,8	36				118	23. 2.42	E
22	F.F.	38	4	G		+	A	24. 2.42	0,7	16	25. 2.42	0,5	12	26. 2.42	1,6	40				68	26. 2.42	E
—	F.F.	38	3	Wf		+	A	11. 3.42	2,5	35	12. 3.42	2,5	42	13. 3.42	2	40	23. 3.42	2,5	30	147	1. 4.42	J
23	H.A.	19	1	FG		+	A Pu	24. 2.42	2,5	38	26. 2.42	2	30	27. 2.42	3,5	52				120	27. 2.42	J
24	H.A.	19	1	Wf	—		A Pu	24. 2.42	2,4	41	26. 2.42	1,5	32	27. 2.42	1,5	45				118	27. 2.42	J
25	R.R.	19	1	G		+	A	20. 2.42	2,2	30	25. 2.42	2,2	33	2. 3.42	2,2	44				107	2. 3.42	J
26	N.B.	31	5	G		+	A Pu	3. 3.42	4	40	4. 3.42	3.6	40	5. 3.42	3,7	44				124	5. 3.42	E

Nummer	Name	Alter	Zahn	Diagnose	ohne klinische Symptome	akute Symptome	Medikamente vorbereitende Sitzung	1. Sitzung			2. Sitzung			3. Sitzung			4. Sitzung			Wurzelfüllung		
								Datum	T.G. in MA	total MAM	Datum	T.G. in MA	total MAM	Datum	T.G. in MA	total MAM	Datum	T.G. in MA	total MAM	Gesamtapplikation MAM	Datum	Material
27	St.M.	25	$\overline{4}$	Wf	—		A C	3.3.42	4	40	4.3.42	3,5	39	5.3.42	3,6	40				119	5.3.42	E
28	N.E.	39	$\underline{3}$	Wf		+	—	26.2.42	2,5	37	2.3.42	2,5	38	5.3.42	2,5	50				125	12.3.42	E
29	W.K.	28	$\underline{2}$	Wf	—		A	12.3.42	1,5	23	13.3.42	1,5	23	16.3.42	2	30				76	16.3.42	E
30	B.E.	17	$\underline{1}$	FG		+	A Pu	17.3.42	1,5	30	18.3.42	1,5	30	19.3.42	1,5	23				83	19.3.42	E
31	L.B.	27	$2\underline{}$	Wf	—		A	16.3.42	2,5	50	17.3.42	1,5	30	7.4.42	1,5	23				103	9.4.42	JE
32	P.S.	29	$\underline{1}$	G		+	A	31.3.42	2,3	30	1.4.42	2,7	30	10.4.42	3,1	40				100	10.4.42	JE
33	B.M.	36	$\underline{2}$	Wf	—		A	14.4.42	1,8	29	16.4.42	1,5	30	17.4.42	1,8	36				95	17.4.42	JE
34	S.A.	29	$\overline{4}$	G		+	A	14.4.42	1,5	20	16.4.42	1,5	30	17.4.42	2	30				80	17.4.42	JE
35	S.W.	23	$\overline{4}$	FG		+	A	9.4.42	2	30	10.4.42	2,5	30	20.4.42	2	30				90	20.4.42	JE
36	B.W.	39	$\underline{5}$	G	—		A	26.5.42	2,1	38	27.5.42	2,7	46	29.5.42	3	43				127	29.5.42	E
37	R.K.	45	$2\underline{}$	Wf		+	A	27.5.42	2,1	38	28.5.42	2,5	50	29.5.42	1,5	26				114	29.5.42	E
38	K.M.	34	$\underline{2}$	G		+	Pu	2.6.42	2,7	30	3.6.42	3	66							96	3.6.42	E
39	S.F.	44	$\underline{2}$	PG		+	A, C	2.5.42	2,6	42	3.6.42	2,6	44	4.6.42	2,3	34				120	4.6.42	E
40	R.A.	28	$\underline{5}$	G	—		C	29.5.42	2	30	2.6.42	1,4	30	3.6.42	2	30				90	3.6.42	E
41	S.W.	23	$\underline{5}$	Wf		+	A	28.5.42	3	45	29.5.42	1,5	23	3.6.42	3	45				113	3.6.42	JE
42	S.W.	24	$\underline{2}$	G	—		A	4.6.42	1,5	30	5.6.42	1,5	30	6.6.42	2	40				100	6.6.42	JE
43	St.A.	28	$\underline{3}$	Wf	—		C	8.6.42	3,1	40	9.6.42	1,2	24	10.6.42	3,2	64				128	10.6.42	EJW
44	V.R.	18	$2\underline{}$	Wf	—		A	8.6.42	4	64	9.6.42	1	16	10.6.42	4	40				120	10.6.42	JE
45	A.F.	34	$\overline{4}$	PG		+	A	8.6.42	3	57	9.6.42	1,5	30	5.6.42	2	30	12.6.42	1,6	30	147	12.6.42	JE
46	D.A.	52	$\overline{4}$	Wf	—		—	12.6.42	1	10	15.6.42	1,9	48	16.6.42	1,9	62				120	16.6.42	JE
47	G.T.	22	$\underline{1}$	PG		+	A	12.6.42	4,7	70	15.6.42	2,5	50	16.6.42	4	48				168	18.6.42	J
48	S.F.	44	$\overline{1}$	G		+	—	15.6.42	2	30	17.6.42	2,5	63	18.6.42	2	30				123	18.6.42	JE
49	S.M.	27	$\underline{4}$	Wf	—		A	16.6.42	2	30	17.6.42	1,8	36	18.6.42	1,7	34				100	18.6.42	J
50	S.M.	27	$\underline{5}$	Wf	—		A	16.6.42	2	30	17.6.42	1,8	36	18.6.42	1,7	34				100	18.6.42	J
51	V.J.	41	$\underline{3}$	G		+	—	16.6.42	2	40	17.6.42	1,2	30	19.6.42	2,5	50				120	19.6.42	EJW
52	H.E.	20	$\underline{3}$	G		+	A	11.6.42	2	40	18.6.42	2,1	34	19.6.42	2	36				110	19.6.42	EJW
53	D.E.	43	$\underline{3}$	Wf	—		C	18.6.42	3,1	40	19.6.42	3,1	40	22.6.42	3,3	50				130	22.6.42	EJW
54	M.E.	49	$\underline{4}$	Wf	—		A	18.6.42	3,1	40	19.6.42	3,1	40	22.6.42	3,1	40				120	22.6.42	EJW

Nummer	Name	Alter	Zahn	Diagnose	ohne klinische Symptome	akute Symptome	Medikamente vorbereitende Sitzung	1. Sitzung			2. Sitzung			3. Sitzung			4. Sitzung			Wurzelfüllung		
								Datum	T.G. in MA	total MAM	Datum	T.G. in MA	total MAM	Datum	T.G. in MA	total MAM	Datum	T.G. in MA	total MAM	Gesamtapplikation MAM	Datum	Material
55	St.A.	30	4	PG		+	A, K	18.6.42	3,5	42	19.6.42	2,5	45	22.6.42	3,1	40				127	22.6.42	EJW
56	B.F.	26	1	PG		+	A	23.6.42	2	40	24.6.42	2,2	55	25.6.42	2,2	25				120	25.6.42	EJW
57	B.F.	26	1	G	—		A	23.6.42	2	40	24.6.42	2,2	55	25.6.42	2,2	25				120	25.6.42	EJW
58	A.F.	34	3	Wf	—		C	25.6.42	2,5	42	26.6.42	1,9	40	29.6.42	2,5	40				122	29.6.42	EJW
59	G.E.	25	1	FG		+	—	26.6.42	3,3	56	29.6.42	2,2	37	30.6.42	2,7	38				131	30.6.42	EJW
60	B.E.	35	1	FG		+	C, A	29.6.42	4,5	58	30.6.42	4	44	1.7.42	4	40				142	1.7.42	EJW
61	B.E.	35	2	FG		+	C, A	29.6.42	4,5	58	30.6.42	4	44	1.7.42	4	40				142	1.7.42	EJW
62	St.H.	22	1	G		+	—	26.6.42	3,5	56	29.6.42	3,8	38	1.7.42	2,5	38				132	1.7.42	EJW
63	St.F.	33	2	Wf	—		A	25.6.42	2	40	30.6.42	1,5	30	2.7.42	1,5	30				100	2.7.42	EJW
64	W.W.	22	4	G		+	A	29.6.42	4	40	30.6.42	4	40	2.7.42	4	40				120	2.7.42	EJW
65	B.O.	19	3	G	—		—	1.7.42	4	60	2.7.42	4	40	3.7.42	4	40				140	3.7.42	EJW
66	B.O.	19	4	FG		+	—	1.7.42	4	60	2.7.42	4	40	3.7.42	4	40				140	3.7.42	EJW
67	S.E.	32	2	G		+	A	30.6.42	4	40	1.7.42	4	44	3.7.42	3,5	42				126	3.7.42	EJW
68	S.E.	32	3	Wf F	—		A	30.6.42	4	40	1.7.42	4	44	3.7.42	3,5	42				126	3.7.42	EJW
69	G.R.	19	1	FG		+	—	26.6.42	2,5	34	2.7.42	2	86							120	6.7.42	EJW
70	D.E.	43	2	Wf	—		—	6.7.42	2	30	7.7.42	2,8	42	10.7.42	2,5	35				107	10.7.42	EJW
71	W.A.	43	3	FG		+	A	8.7.42	4	44	9.7.42	4	44	10.7.42	4	40				128	10.7.42	EJW
72	W.A.	43	2	FG		+	A	8.7.42	4	44	9.7.42	4	44	10.7.42	4	40				128	10.7.42	EJW
73	B.B.	18	2	G		+	APu	6.7.42	3	30	8.7.42	2	40	10.7.42	2,5	50				120	10.7.42	EJW
74	S.A.	15	2	G		+	A	8.7.42	2,8	48	9.7.42	4	40	13.7.42	3,3	46				134	13.7.42	EJW
75	B.F.	19	1	FP G		+	A	10.7.42	3	60	13.7.42	3,1	40	16.7.42	3	45				145	16.7.42	EJW
76	B.F.	31	2	Wf	—		C	10.7.42	4	52	13.7.42	3,5	42	16.7.42	4	40				134	16.7.42	EJW
77	R.F.	24	3	G		+	A	13.7.42	2	60	15.7.42	2	32	16.7.42	1	30				122	16.7.42	EJW
78	G.M.	34	2	FG		+	A	10.7.42	1	15	13.7.42	4,5	45	15.7.42	3	41	17.7.42	2,5	30	131	17.7.42	EJW
79	M.H.	37	4	G		+	A, C	15.7.42	3,6	40	16.7.42	3	40	17.7.42	2,6	40				120	17.7.42	EJW
80	T.E.	34	1	G	—		A	15.7.42	2	39	16.7.42	3,1	40	17.7.42	2,5	41				120	17.7.42	EJW

D. Klinische Resultate

1. Diagnostisches

Die 80 Fälle von Granulomen, die wir mit der Cibazol-Iontophorese behandelt haben, lassen sich diagnostisch wie folgt unterteilen:

Ursache der Granulombildung		Periodontitis chron. apicale				Total	
		ohne od. chron. klin. Symptome		mit akutem Recidiv			
		Fälle	%	Fälle	%	Fälle	%
alte Wf infiziert		27	33	7	9	34	42
Gangrän		7	9	39	49	46	58
Total	Fälle	34		46		80	
	%		42		58		100

a) Aus dieser Zusammenstellung sehen wir, daß, wenn akute Symptome vorlagen, es sich meist um eine Gangrän handelte. In 39, d. h. fast der Hälfte aller Fälle, war eine Gangrän die Ursache für die Granulombildung. In diese Gruppe fallen auch 13, Fisteln und 8 Parulitiden.

b) Die meisten Granulome, die wir als Zufallsbefunde auf dem Röntgenbild festgestellt haben, weil sie keine klinischen Symptome oder nur

chronische verursachten (27, d. h. ⅓ aller Fälle), rührten von infizierten Wurzelfüllungen her (nicht steriles Arbeiten, Sekundärkaries usw.).

c) Nur in einem kleinen Teil der Fälle (9%) machte sich eine Gangrän nicht durch klinische Symptome bemerkbar, wie wir umgekehrt

d) auch feststellen konnten, daß sich eine infizierte Wurzelfüllung seltener (9%) durch akute Erscheinungen kundgibt.

Von unsern untersuchten 80 Fällen zeigte also:

ca. ½ der Fälle	akute Symptome nach Gangrän	
ca. ⅓ der Fälle	keine klinischen oder nur chronische Symptome bei infizierter Wurzelfüllung	
ca. je 1/10 der Fälle	a)	entweder akute Sympt. bei infiz. Wf.
	b)	oder chron. Symptome bei Gangrän

Diese Feststellungen ergeben sich bei klarer Ueberlegung eigentlich von selber: Je mehr totes Pulpagewebe den Bakterien zur Verfügung steht, desto besser sind ihre Ernährungsbedingungen, und desto schrankenloser ist ihre Vermehrung und damit ihre verheerende Wirkung auf das ganze Periapikalgewebe.

Das Umgekehrte ist der Fall bei wurzelgefüllten Zähnen. War die Wurzelfüllung einmal infiziert, so zeigte der fortschreitende Prozeß meist weniger stürmische Symptome. Eine infizierte Wurzelfüllung ist eben doch für Eitererreger ein schlechterer Nährboden als totes, eiweißhaltiges Gewebe.

2. Medikamentöse Vorbehandlung

Kein anderes Medikament als Cibazol angewandt	15 Fälle
Asphalin (mit Pulpolyt kombiniert in neun Fällen)	53 „
ChKM oder Kamillosept	12 „
	80 Fälle

3. Durchgängigkeit der Wurzelspitze

Wurzelspitze durchgängig in	76 Fällen
„ undurchgängig in	4 „
	80 Fällen

4. Zeitpunkt der Trepanation der Wurzelspitze

Vor der ersten Ionto-Sitzung in	44 Fällen
In „ „ „ „ „	32 „
	76 Fällen

5. Größe der Granulome

Nach dem Anfangsröntgenbild wurden die Granulome in bezug auf Größe wie folgt eingeteilt:

Kleine Granulome	21
Mittlere Granulome	21
Große Granulome	25
Sehr große Granulome	13

6. Tabelle der Wurzelfüllungen

Elfenbeinwurzelfüllung nach Professor Müller	E	23 Fälle
Jodoformpaste nach Walkhoff	J	16 „
Elfenbeinwurzelfüllung + Jodoformpulver	JE	10 „
Jodoformpaste + Elfenbeinpulver	EJW	31 „
		80 Fälle

7. Anzahl Iontophorese-Sitzungen

4	Patienten wurden behandelt in	2 Sitzungen
72	„ „ „ „	3 „
4	„ „ „ „	4 „

8. Verschiedene Durchschnittszahlen

a) Applikation pro Sitzung	40	MAM
b) Gesamtapplikation	120	MAM
c) Toleranzgrenze	2,7	MA
d) Applikationsdauer	15	Minuten
e) Intervall zwischen vorbereitender Sitzung und erster Ionto-Sitzung	8	Tage
f) Intervall zwischen 1. und 3. Ionto-Sitzung	3	„
g) Beobachtungszeit im Durchschnitt	6	Monate (2—10)

9. Klinische Ergebnisse

a) Bei 64 Fällen	=	80%	blieb während der ganzen Ionto-Behandlung jede schmerzhafte Reaktion aus; bei 6 Fällen trat zwischen 1. und 2. Ionto eine leichte Schwellung apikal auf, aber ohne jegliche Schmerzen.
b) Bei 11 Fällen	=	14%	trat eine leichte Periodontitis zwischen 1. und 2. Ionto auf.
c) Bei 5 Fällen	=	6%	trat eine leichte Periodontitis zwischen 2. und 3. Ionto auf.
80	=	100%	

Waren bei Behandlungsbeginn klinische Symptome vorhanden, wie schmerzhafte Periodontitiden und Parulitiden, so gingen diese in erstaunlich kurzer Zeit, meist schon nach der ersten Ionto-Sitzung, zurück.

Die eitrige Sekretion aus Fisteln kam sofort zum Stillstand, sobald man mit dem Aseptor zuerst verdünntes H_2O_2 und dann Cibazol durchspritzte. Das Fistelmaul schloß sich im Laufe weniger Tage, besonders wenn die Elfenbein-Jodoformpaste so weit in das Granulom hinaufrotiert wurde, daß sie durch den Fistelgang bis zum Fistelmaul drang.

Daß kurze Zeit nach dem Legen der Wurzelfüllung, d. h. nach dem Ausfüllen des Granuloms mit Elfenbein-Jodoformpaste, in einigen Fällen leichte Schmerzen auftraten, rechnen wir nicht a conto Iontophorese-Behandlung, sondern halten sie für eine ganz normale anfängliche Reaktion des Gewebes gegenüber der Wurzelfüllpaste, wie sie sozusagen bei jeder über den Apex dringenden Wurzelfüllung die Folge ist. Diese Erscheinung haben wir besonders bei kleinern Granulomen beobachtet, wo das Gewebe eine größere Schmerzempfindlichkeit bewahrt hat. Bei großen Granulomen, welche dem „satten" Ausstopfen mit Wurzelfüllpaste sowieso

mehr Schwierigkeiten entgegensetzten und weniger vitales Gewebe besitzen, beobachteten wir meist nur ein Spannen und Druckgefühl in der Apikalgegend, ohne daß Schmerzen auftraten.

Alle diese fast normalen Schmerz- und Drucksymptome gingen innert 24 Stunden vollständig zurück.

Einzig bei denjenigen Fällen, wo wir in der Gegend der Apikalregion eine Perforation setzen mußten, um in das Granulom zu gelangen, zeigten sich die Schmerzen, wohl wegen einer eingetretenen Blutung, nach der Applikation der Wurzelfüllung etwas hartnäckiger. Aber auch diese ließen sich durch eine zwei- bis dreimalige intraorale Perihel-Bestrahlung von acht Minuten innert weniger Tage rückgängig machen.

Wir wurden in keinem einzigen Falle gezwungen, die Wurzelfüllung wieder zu entfernen. Wir konnten vielmehr feststellen, daß in keinem der 80 Fälle während der Beobachtungszeit, in welcher wir von Zeit zu Zeit Kontrollen vornahmen, irgendwelche Beschwerden von seiten der behandelten Zähne aufgetreten waren. Sie waren im Gegenteil wieder voll funktionstüchtig.

10. Jodjodkali-Iontophorese

In zwei Fällen (5 und 23), wo wir außer dem Zahn, den wir mit der Cibazol-Iontophorese behandelten, an einem Nachbarzahn ein ungefähr gleich großes Granulom feststellten, führten wir dort vergleichsweise die Jodjodkali-Iontophorese durch, im einen Fall in der gleichen Sitzung, im andern Fall einige Tage später. Beide Zähne erhielten die gleiche Vorbehandlung. In beiden Kontrollversuchen zeigte der mit Jod-Ionto behandelte Zahn noch längere Zeit periodontitische Symptome, während die entsprechende Cibazol-Ionto nicht die geringsten klinischen Symptome nach Abschluß der Behandlung verursachte. In diesen beiden Fällen handelte es sich um ein sehr großes und um ein großes Granulom.

E. Röntgenologische Resultate

1. Allgemeines zur Bewertung der röntgenologischen Untersuchung

Wir sind uns der Grenzen bewußt, die der Deutung eines Röntgenbildes gezogen sind. Nie werden wir uns über das, was sich uns in zweidimensionaler Form, als Schattenbild, offenbart, eine vollkommen richtige räumliche Vorstellung machen können. Dazu kommen als weitere Schwierigkeiten die besondern anatomischen Verhältnisse im Kiefergebiet (foramen mentale, foramen incisivum), die zu Röntgentäuschungen führen können.

Es stehen uns aber doch einige Hilfsmittel zur Verfügung, die es uns ermöglichen, über die Lage und Ausdehnung eines Granuloms wenigstens annähernd etwas auszusagen. Es sind dies vor allem die Aufnahmen in verschiedenen Projektionsebenen, die wir, meist unter Zuhilfenahme von Sonden, sehr oft angewendet haben. Direkt demonstrativ nehmen sich die Granulome aus, die wir mit einem jodoformhaltigen Material ausgestopft haben. In bezug auf Bewertungsmöglichkeiten stehen diese Bilder auf der gleichen Stufe wie die bekannten Kontrastfüllungen von Kiefercysten mt Jodipin, d. h., sie vermögen uns doch wertvolle Fingerzeige über die Lage und Ausdehnung des chronisch-entzündlichen Prozesses zu geben. Diese Bilder ändern sich im Laufe relativ kurzer Zeit zufolge Resorption der Jodoformpaste, während das beigemischte Elfenbein liegen bleibt und das Gewebe zu Knochenneubildung anregt, indem es sofort vom Bindegewebe umwachsen und umorganisiert wird. Bis diese Knochenbildung aber auf dem Röntgenbild sichtbar wird, vergehen Monate.

Diese Neubildung einer röntgenundurchlässigen Substanz, wie sie der Knochen darstellt, oder auch das Ausbleiben derselben ist das einzige Moment in patho-

histologischem Sinne, über das uns das Röntgenbild etwas auszusagen vermag. Mehr dürfen und können wir von ihm nicht verlangen. Die Aktivität und die Gefährlichkeit eines Granuloms lassen sich nie aus dem Röntgenbild feststellen (etwa so, daß deutlich abgegrenzte Granulome als „harmlos", diffus erscheinende als „gefährlich" anzusprechen wären!) Das Röntgenbild zeigt uns lediglich, daß an Stelle des Knochens ein für Röntgenstrahlen durchlässiges Gewebe getreten ist, gleichgültig, ob es sich um ein bereits bindegewebig organisiertes oder zellreiches Granulationsgewebe handelt.

Aus einfachem ärztlichem Denken heraus können wir uns nicht auf den Standpunkt von Nygaard Ostby stellen (nach einem Referat von Kosch): „daß eine feststellbare beginnende Knochenregeneration im Umkreis des Granuloms nach einer durchgeführten Wurzelbehandlung kein Kriterium für den Erfolg der Behandlung sei". Knochenneubildung halten wir für ein Zeichen einer bestehenden Heilungstendenz, mit andern Worten für einen äußerlich sichtbaren Ausdruck einer Ueberwindung der Infektion.

Wenn Ostby weiter sagt (nach dem gleichen Referat), daß „bei Verwendung von resorbierbaren Wurzelfüllungsmaterialien in Nekrosefällen in den meisten Fällen niemals eine vollständige Ausheilung des apikalen Paradentiums eintreten wird und deshalb Walkhoffs Jodoformpaste- und Müllers Elfenbeinwurzelfüllung als unzweckmäßig bezeichnet werden müssen", so halten wir dem gegenüber die verschiedenen Untersuchungen der Basler und Zürcher Schule in bezug auf die Verwendbarkeit dieser Materialien.

2. Allgemeines zur Bewertung der bakteriologischen und histologischen Untersuchungen

Neuerdings veröffentlichte Heiß eine Arbeit, worin er vier wurzelresezierte Zähne bakteriologisch und histologisch untersucht hat. Trotzdem klinisch und röntgenologisch eine „restitutio ad integrum" eingetreten war, fand er in drei Fällen im periapikalen Gewebe

noch grampositive Bakterien vor (allerdings nur vermittels Färbung, ohne Kulturversuch).

Sollte, auf unsere Fälle übertragen, trotz Knochenregeneration noch eine Infektion bestehen bleiben, so möchten wir ihr keine große Bedeutung beimessen, stellt doch die Elfenbein-Jodoformpaste bei einer beabsichtigten Ueberfüllung des Granuloms den denkbar ungünstigsten Nährboden für Bakterien dar.

Umgekehrt sind in diesem Zusammenhang auch die Untersuchungen von Schacke über die Jod-Iontophorese interessant, der bei sechs Fällen, wo die Röntgenkontrolle nach fünf Monaten keine Verkleinerung der Granulome zeigte, trotzdem Sterilität sowohl des Dentins als auch der Alveole feststellte. Er nimmt an, daß vielleicht durch die Iontophorese das Granulationsgewebe in seinem histologischen Bau so verändert worden ist, daß es nicht mehr rückgebildet wird.

Aus diesen bakteriologischen Untersuchungen der beiden letztgenannten Autoren ersehen wir

1. daß trotz Rückbildung eines Granuloms die Infektion bestehen bleiben kann (wohl in Form einer dauernden Virulenzverminderung), und
2. daß trotz Bestehenbleiben eines Granuloms Sterilität vorliegen kann.

In bezug auf diese beiden Punkte möchten wir ganz der Ansicht von Waßmund beipflichten, der nur den sterilen Befund für zuverlässig hält, während er dem positiven Befund von Bakterien wegen der sehr großen Gefahr von Verunreinigungen bei der Entnahme der Wurzelspitze keine Beweiskraft beimißt. Auch Schenker schreibt: „Die bakteriologischen Resultate sind wegen der Schwierigkeit der sterilen Entnahme des zu untersuchenden Materials zweifelhaft."

Waßmund hält die histologische Untersuchung, welche die Infektion aus den Zeichen der Gewebsentzündung erkennen läßt, für beweiskräftiger, obwohl auch sie Einschränkungen unterworfen ist. Bei einer überschüssigen Wurzelfüllung z. B. kann die Gewebsentzündung Ausdruck des Fremdkörperreizes sein, ohne daß Infektion vorzuliegen braucht.

Da wir in unsern Fällen aber bewußt gerade darauf Wert legten, die Wurzelfüllung möglichst in das peri-

apikale Gewebe dringen zu lassen, haben wir vorläufig auf eine histologische Untersuchung verzichtet. Die Beobachtungszeit von durchschnittlich 6—7 Monaten erscheint uns zu kurz, um mit Sicherheit irreführende Resultate ausschließen zu können. Auch Schenker fand, daß eine Beobachtungszeit von 2—7 Monaten für eine volle Auswirkung des Heilungsvorganges zu kurz sei, so daß in seinen histologischen Präparaten keine restitutio ad integrum beobachtet werden konnte.

Es muß zuerst die vollständige Resorption der Jodoformpaste und die Umwandlung des Elfenbeins in arteigene Knochensubstanz abgewartet werden. Erst nach Ablauf von mindestens zwölf Monaten wird uns die histologische Untersuchung, die ja für die Feststellung des Erfolges einer Wurzelbehandlung ausschlaggebend ist, ein sicheres Bild geben können.

3. Röntgenologische Ergebnisse

a) Einteilung der Fälle in bezug auf Größe der Granulome:

Kleine Granulome	21
Mittlere Granulome	21
Große Granulome	25
Sehr große Granulome	13
	80

b) Es wurden durchschnittlich vier Röntgenaufnahmen pro Patient angefertigt:
1 Bild zu Anfang der Behandlung
1 „ während der Behandlung
1 „ unmittelbar nach der Wurzelfüllung
1 „ nach einer mehrmonatigen Beobachtungszeit

c) Vergleich zwischen Anfangsröntgenbild und Schlußkontrollbild. Von den 80 Fällen erschienen zur Kontrolle: 76.

Verkleinerter Schatten	57	= 75 %
Unveränderter Schatten	14	= 18,5%
Vergrößerter Schatten	5	= 6,5%
	76	= 100 %

Während Schenker bei seinen Untersuchungen über die Jod-Iontophorese von insgesamt 47 Fällen 15

verkleinerte Röntgenschatten fand (d. h. 32%) und Schudel mit der Cibazol-Iontophorese auf das Verhältnis von 17 zu 10 (d. h. 59%) kam, erhielten wir mit der von uns angewandten Methodik ein günstigeres Zahlenverhältnis:

Von 76 zur Röntgenkontrolle erschienenen Fällen zeigten 57 einen verkleinerten Röntgenschatten, d. h. 75%.

d) Beobachtungszeit: Aus der Tabelle ist ohne weiteres ersichtlich, daß die Fälle mit längerer Beobachtungszeit die bessern röntgenologischen Resultate ergaben. (Siehe Tabelle am Schluß.)

α) 15 Fälle waren röntgenologisch ausgeheilt (+++):

4 große Granulome	(4 dchg., — undchg.)
6 mittlere Granulome	(5 „ 1 „)
5 kleine Granulome	(4 „ 1 „)

Von diesen hatten 10 Fälle eine Beobachtungszeit von 6—9 Monaten, fünf Fälle eine solche von 2—3 Monaten.
Durchschnittliche Beobachtungszeit der ausgeheilten Fälle = 6 Monate.

β) 16 Fälle zeigten einen deutlichen Knochenanbau apikalwärts. (++)
Durchschnittliche Beobachtungszeit = 5 Monate.

γ) 26 Fälle ließen gerade noch eine beginnende Verknöcherung erkennen. (+)
Durchschnittliche Beobachtungszeit = 4 Monate.

δ) 14 Fälle zeigten einen unveränderten Röntgenschatten.
Durchschnittliche Beobachtungszeit = 2½ Monate.

Daraus können wir schließen, daß eine röntgenologisch deutlich feststellbare Verknöcherung frühestens nach fünf Monaten wahrgenommen werden kann, abgesehen von ein paar wenigen, besonders günstigen Fällen, die aber nicht berücksichtigt werden.

e) Anzahl Milliampère-Minuten: Unsere durchschnittliche Gesamtapplikation von 120 MAM hat sich als genügend erwiesen, um ein Granulom zum Verschwinden bringen zu können, wenn auch einer Erhöhung der MAM-Zahl gegebenenfalls nicht im Wege steht.

f) Durchgängigkeit der Wurzelspitzen: Wir halten unsere Forderung, soviel als möglich aus dem Kanal herauszuholen, aufrecht. Die Trepanation des Apex ist sehr vorteilhaft, scheint aber nicht unbedingt notwendig zu sein, indem die vier Fälle mit undurchgängiger Wurzelspitze trotzdem einen verkleinerten Röntgenschatten aufweisen. (Zwei sind sogar restlos ausgeheilt! Fall 10 und 12.) Eine in nächster Nähe des Apex gesetzte Perforation hat kaum einen hemmenden Einfluß auf die Heilung. Wir möchten aber davon abraten, um jeden Preis einen Zugang zum Granulom schaffen zu wollen. Unsere fünf Fälle, die einen vergrößerten Röntgenschatten aufweisen, gehören alle zu der Gruppe, bei der wir eine Perforation in einiger Entfernung vom Apex setzten, um in das Granulom zu gelangen.

g) Wurzelfüllung: Wir haben mit der reinen Elfenbeinwurzelfüllung nach Prof. Müller, mit der reinen Walkhoffschen Jodoformpaste und unserer kombinierten Elfenbein-Jodoformpaste, die wir jetzt aus verschiedenen Gründen ausschließlich anwenden, die gleich guten Resultate erhalten.

h) Die beiden Itrois-Kontrollen zeigten nach fünf resp. neun Monaten keine Verkleinerung des Röntgenschattens.

Fall 4:

Cibazol	$\overline{\lfloor 3}$	Gangrän, großes Gran., durchg., Elfenbein-Wf. 126 MAM, 9 Monate: vollständige Ausheilung;
Itrois	$\overline{\lfloor 4}$	Gangrän, großes Gran., durchg., Elfenbein-Wf. 129 MAM, 9 Monate: unverändert.

Fall 22:

Cibazol $\overline{|4}$ Gangrän, mittl. Gran., durchg. Elfenbein-Wf. 68 M A M, 7 Monate: g e r i n g e r K n o c h e n a n b a u;

Itrois $\overline{|3}$ alte Wf., sehr gr. Gran., durchg., Jodoformpaste, 147 M A M, 5 Monate: u n v e r ä n d e r t.

Beide Itrois-Kontrollen zeigten auch, wie im klinischen Teil ausgeführt wurde, längere Zeit periodontische Symptome, während die dazugehörigen Cibazol-Fälle keine klinischen Erscheinungen verursachten.

F. Beschreibung einiger Krankengeschichten

Fall 2: S. P.

Es handelt sich um eine schwere Silikatgangrän des $\underline{|1}$ mit starken akuten Symptomen. Das Anfangsröntgenbild zeigt eine diffuse Verschattung um einen weiten Apex.

Nach der Trepanation des Cavums (4. 11. 41) wurde der Zahn zunächst offen gelassen. Nach zwei Tagen erhielt er eine Kamillosept-Einlage und wurde mit Fletscher verschlossen. Nach einer Woche machten wir eine Einlage mit Cibazol-Paste, die wir aber wieder gegen eine Kamillosept-Einlage wechseln mußten, da eine starke Periodontitis wieder auftrat.

20 Tage nach der Trepanation (am 24. 11.) machten wir die erste Iontophorese. Nach der dritten Sitzung wurde der Zahn am 27. 11. mit Elfenbein gefüllt und blieb seither vollkommen ruhig. Das Kontrollbild nach 9½ Monaten zeigt eine restlose Ausheilung, indem der Apex arrodiert wurde und eine Verknöcherung bis zum Guttastift feststellbar ist.

Abb. 1
vor

Abb. 2
nach 9½ Monaten

Fall 4: L. E.

$\overline{|3}$ Silikatgangrän mit akuten Erscheinungen. Großes Granulom apikal. Nach Trepanation und Abklingenlassen der periodontitischen Symptome wurde sogleich die Iontophorese durchgeführt und nach der dritten Sitzung mit Elfenbein gefüllt. Nach neun Monaten Beobachtungszeit Granulom verschwunden. Das Wiederauftreten eines Periodontalspaltes zeigt r e s t l o s e A u s h e i l u n g an.

In der gleichen Sitzung wurde der Nachbarzahn als Kontrollversuch der J o d - I o n t o p h o r e s e unterzogen.

$\overline{|4}$ Brückenpfeiler, Gangrän durch Ueberbelastung. Großes Granulom apikal. Nach Durchtrennung der Brücke Trepanation und Abklingenlassen der akuten Erscheinungen. Nach der ersten Ionto mit Itrois leichte Periodontitis purulenta.

Nach der Elfenbeinwurzelfüllung noch längere Zeit periodontitische Symptome. Trotz einer Gesamtdosis von 129 M A M und neun Monaten Beobachtungszeit blieb das Granulom u n v e r ä n d e r t.

Der Unterschied in der Wirkung der Cibazol- und der Jod-Iontophorese ist hier besonders auffallend, weil beide Behandlungsarten zu gleicher Zeit, beim gleichen Patienten, d. h. bei gleichem Reaktionsvermögen durchgeführt wurden.

Abb. 3
vor

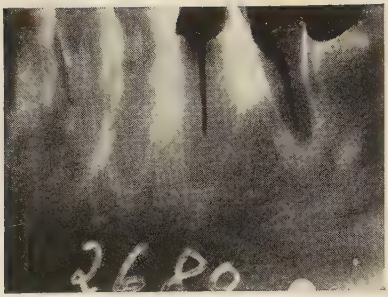

Abb. 4
9 Monate

Fall 6: St. M.

Es ist dies unser interessantester Fall. Der Zahn, ein $\overline{4}|$, hatte bereits eine Wurzelfüllung, zeigte aber akute Erscheinungen. Von anderer Seite wurde die alte Wurzelfüllung entfernt (11. 11. 41) und verschiedene Einlagen mit Kamillosept und Chlorphenol-Kampfermenthol gelegt. Auf jede medikamentöse Einlage antwortete die Patientin mit einer starken Periodontitis. Irrtümlicherweise war kein Röntgenbild gemacht worden, und so wurde mir die Patientin überwiesen, um die Wurzelfüllung zu legen (3. 12. 41). Die Patientin reagierte auf die Jodoformpaste aber sofort mit einer Periodontitis abscedens.

Das Röntgenbild, das ich dann sofort anfertigte (4. 12.), zeigte ein großes apikales Granulom. Sechs Tage nach Entfernung der Jodoformpaste (am 16. 12.) wurde die Iontophorese durchgeführt und nach der dritten Sitzung (am 18. 12.) mit total 147 M A M wiederum eine Jodoform-Walkhoff-Wurzelfüllung gelegt. Während der ganzen Ionto-Behandlung und auch nachher verhielt sich der Zahn vollkommen ruhig. Das Röntgen-Kontrollbild nach 8½ Monaten zeigt r e s t l o s e A u s h e i l u n g mit radiärem Knochenanbau rund um die Wurzelspitze. Der Zahn erhielt eine Palapont-Krone und ist wieder voll funktionstüchtig.

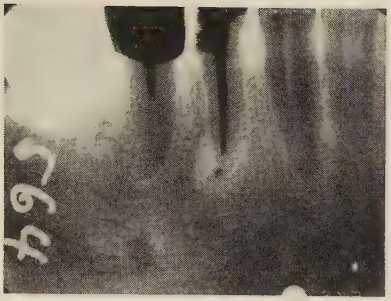

Abb. 5
vor

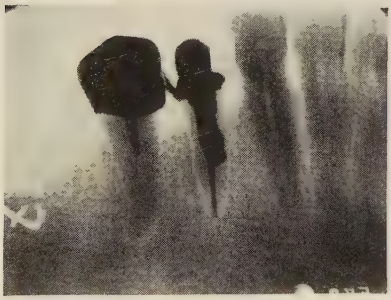

Abb. 6
8½ Monate

Fall 8/9: R. M.

| 4 5 Patient erschien mit einer Parulis in unserer Klinik. Aus der Anamnese geht hervor, daß die beiden Zähne von Zeit zu Zeit immer wieder Schwellungen verursachten. Das Röntgenbild zeigt bereits bestehende Wurzelfüllungen und im Gebiete beider Apikalregionen Infiltrationen. Nach Trepanation und Entfernung der Wurzelfüllung Blut- und Eiterfluß aus dem Kanal. Nach verschiedenen Asphalin-Einlagen, die immer wieder zufolge erneuter Abszedierung entfernt werden mußten, erfolgte innert zwei Tagen die Cibazol-Iontophorese. Nach Füllen der insgesamt vier durchgängigen Kanäle mit Jodoformpaste blieb der Zahn vollkommen ruhig und hat seither nie mehr Beschwerden verur-

sacht. Das Röntgen-Kontrollbild nach acht Monaten zeigt am $\underline{|5}$ eine restlose Ausheilung durch Wiederauftreten eines Periodontalspaltes, am $\underline{|4}$ eine deutliche Verkleinerung des apikalen Herdes.



Abb. 7
vor



Abb. 8
nach Wf.



Abb. 9
nach 8 Monaten

Fall 12: H. R.

$\underline{|3}$ Period. ac. durch Silikatgangrän. Fistel. Das Röntgenbild zeigt ein mittelgroßes Granulom an abgeknickter Wurzelspitze. Nach Trepanation und zwei Asphalin-Einlagen blieb immer noch eine leichte Periodontitis bestehen. Diese verschwand sofort nach der ersten Ionto, die Fistel schloß sich ebenfalls. Im Anschluß an die vierte Ionto-Sitzung Jodoform-Walkhoff-Wurzelfüllung. Das Röntgen-Kontrollbild nach sieben Monaten zeigt v o l l s t ä n d i g e s V e r s c h w i n d e n des Granuloms, d. h. totale Verknöcherung. Dies ist um so bemerkenswerter, als der Kanal zufolge der Abknickung nach distal u n d u r c h g ä n g i g war. Dieser Fall zeigt, daß die Trepanation der Wurzelspitze nicht unbedingt nötig zu sein braucht.

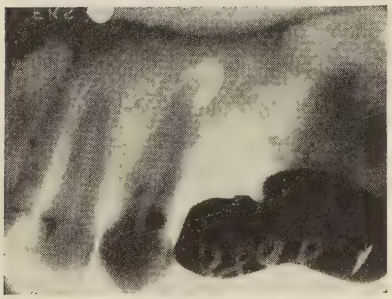

Abb. 10
vor



Abb. 11
nach Wf.



Abb. 12
nach 7 Monaten

Fall 13: M. F.

|2 Periodontitis acuta nach Silikatgangrän. Das Anfangsröntgenbild imponiert durch ein sehr großes Granulom, besonders nach distal zu. Am 15. 1. 42 Trepanation des Cavums. Erste Ionto am 24. 1.; die Elfenbeinwurzelfüllung wurde am 30. 1. gelegt. Das Röntgenbild unmittelbar nach der Wurzelfüllung zeigte, daß der Guttastift über den Apex hinausreichte. Ich entschloß mich deshalb zu einer Erneuerung der Wurzelfüllung. Es gelang mir aber nicht, den ersten Guttastift restlos zu entfernen; seine Spitze blieb vielmehr in der sehr großen Granulationshöhle stecken.

In den Kontrollaufnahmen nach verschiedenen Zeiten zeigte die zurückgebliebene Guttaspitze durch ihre Wanderung direkt demonstrativ die zunehmende Verkleinerung des Granuloms durch Knochenanbau an. Wir neigen zu der Ansicht, daß eine vollständige Ausheilung nach sieben Monaten eingetreten wäre, hätte nicht der Guttastift ständig einen Fremdkörperreiz verursacht. Ueberall finden wir Knochenanbau, nur um die Guttaspitze ist noch eine Infiltration zu erkennen.

Abb. 13
vor

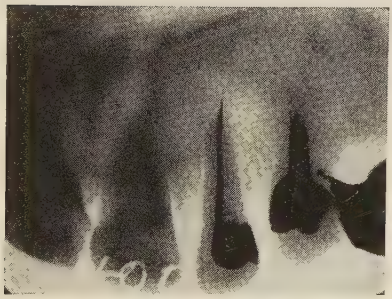

Abb. 14
nach 1. Wf.

Abb. 15
nach 2. Wf.



Abb. 16
nach 4½ Monaten



Abb. 17
nach 7 Monaten

Fall 19: Th. L.

|3 Brückenpfeiler. Gangrän ohne klinische Symptome. Das Röntgenbild zeigt ein großes, scharf abgegrenztes Granulom apikal. Nach Durchtrennung der Brücke und Trepanation Asphalin-Einlage. Nach der dritten Ionto unmittelbar Elfenbeinwurzelfüllung. Nach sieben Monaten Beobachtungszeit sehr deutliche Durchsetzung der Granulationshöhle durch Knochenbälkchen. Die scharfe Abgrenzung des Granuloms hat einer diffusen leichten Verschattung Platz gemacht.

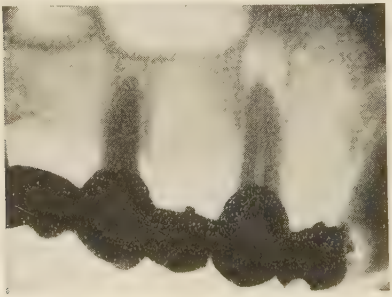

Abb. 18
vor



Abb. 19
nach 7 Monaten

Fall 26: N. B.

5| Periodontitis ac. nach Gangrän. Am 9. 2. 42 wurde der Zahn trepaniert, am 27. 2. erhielt er eine Asphalin-Einlage. Am 3. 3. erste Ionto, am 5. 3. Elfenbeinwurzelfüllung.

Nach Ablauf von sechs Monaten war an Stelle des großen Granuloms apikal nur noch eine kleine Verschattung festzustellen.

Abb. 20
vor

Abb. 21
nach 6 Monaten

Fall 28: N. E.

$\underline{|3}$ Periodontitis ac. nach alter Wurzelfüllung. Mittelgroßes Granulom, besonders nach distal. Beim Trepanieren des Cavums am 29. 1. Eiterfluß. Da die Schmerzen noch bestehen blieben, wurde am 2. 2. die Trepanationslücke erweitert, worauf sich wiederum Eiter entleerte. Nachdem der Zahn längere Zeit offen gelassen wurde, erschien die Patientin am 23. 2. mit einer Parulis. Es handelte sich also um eine Sekretstauung am Apex, so daß wir die Wurzelspitze trepanierten und den Zahn offen ließen. Am 26. 2. wurde die erste Ionto durchgeführt, am 12. 3. die Elfenbeinwurzelfüllung gelegt. Sogleich nach der ersten Cibazol-Ionto verschwanden alle Symptome. Der Zahn erhielt seither ein Stiftinlay und verhält sich vollkommen ruhig. Das Röntgen-Kontrollbild nach sechs Monaten zeigt eine starke Verkleinerung des Herdes durch deutliche Knochenneubildung.



Abb. 22
vor



Abb. 23
nach 6 Monaten

Fall 34: S. A.

$\overline{4}$| Akute Symptome nach Gangrän. Das Röntgenbild zeigt eine Infiltration der ganzen distalen Wurzeloberfläche entlang. Nach drei Ionto-Sitzungen Wurzelfüllung. Nach fünf Monaten ist nur noch eine kleine Verschattung apikal festzustellen, während die distale Wurzeloberfläche frei von Granulationen ist.

Dieser Fall beweist, daß auch mit der Handgelenk-Elektrode Cibazol-Ionen quer durch das Dentin an die Wurzeloberfläche wandern können.

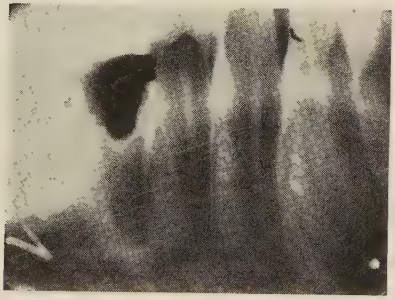

Abb. 24
vor



Abb. 25
nach 5 Monaten

Fall 38: K. M.

$\overline{|2}$ schwere Silikatgangrän mit akuten Erscheinungen. Sehr stark foetid. Nach Trepanation und Perihel-Bestrahlung verhielt sich der Zahn ruhiger. Ohne vorherige medikamentöse Behandlung wurde der Kanal gereinigt, die Wurzelspitze trepaniert und in der gleichen Sitzung die erste Ionto angeschlossen. Es war auffallend, daß zwischen erster und zweiter Ionto keine Reaktion erfolgte; zudem war der foetide Geruch verschwunden! Irrtümlicherweise wurde der Kanal schon nach der zweiten Ionto-Sitzung nach insgesamt nur 96 MAM mit Elfenbein gefüllt.

Zufolge seitlicher Perforation der Wurzelspitze und wohl auch ungenügender Gesamtapplikation an MAM ließ sich schon nach drei Monaten eine Vergrößerung des an sich kleinen Herdes feststellen.



Abb. 26
vor

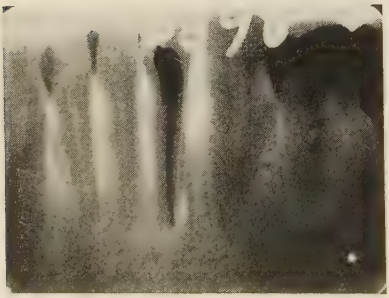

Abb. 27
nach 3 Monaten

Fall 47: G. T.

$\underline{|1}$ Schwere Silikatgangrän mit Parulis. Nach Inzision buccal (16. 5.) reichliche Eiterentleerung. Das Röntgenbild läßt ein riesiges Granulom erkennen, das bis an den Nasenboden reicht. Nach Asphalin-Vorbehandlung wurde der Kanal in der ersten Ionto-Sitzung (12. 6.) stark erweitert und die Wurzelspitze breit trepaniert. Es trat darnach keine Reaktion auf! Am 18. 6. wurde die Jodoform-Walkhoff-Wurzelfüllung gelegt. Schon nach 2½monatiger Beobachtungszeit zeigt das Röntgenbild eine deutliche Verkleinerung des Herdes.

Abb. 28
vor

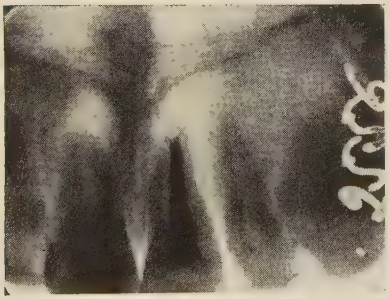

Abb. 29
nach 2½ Monaten

Fall 51: V. J.

$\overline{3|}$ Gangrän mit dumpfem Druckgefühl in der Apikalgegend. Auf dem Röntgenbild sehen wir bei orthoradialer Einstellung ein großes Granulom apikal und nach distal zu. Daß sich das Granulom aber vor allem nach buccal erstreckt, erkennen wir erst mit Hilfe von Donaldsonschen Nadeln und mesial-exzentrischer Einstellung. Um das Granulom zugänglich zu machen, haben wir in ziemlich weiter Entfernung vom Apex eine Perforation gesetzt (15. 6.); am darauffolgenden Tage (16. 6.) wurde die erste Ionto durchgeführt und das Granulom am 19. 6. mit der kombinierten Elfenbein-Jodoformpaste gefüllt. Außer einer leichten Schwellung traten erstaunlicherweise keine Schmerzen auf.

Nach drei Monaten bereits war das große Granulom zufolge Verknöcherung r e s t l o s v e r s c h w u n d e n.

Es ist dies unser einziger Fall, wo bei einer Perforation in einiger Entfernung vom Apex keine Vergrößerung des Herdes, sondern eine Ausheilung stattfand.

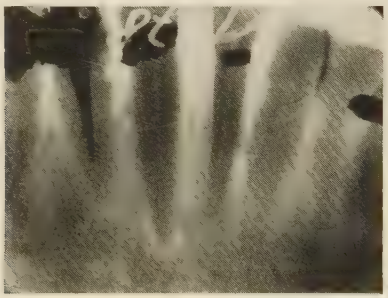

Abb. 30
vor (orthoradial)



Abb. 31
vor
(mesialexzentrisch)



Abb. 32
nach Wf.
(mesialexzentrisch)

Abb. 33
nach 3 Monaten
(mesialexzentrisch)

Fall 54: M. E.

$\overline{4}$| alte Wurzelfüllung ohne klinische Symptome. Das Röntgenbild zeigt zwei Wurzeln mit apikalem Granulom. Nach 2½ Monaten r e s t l o s e A u s h e i l u n g durch Wiederauftreten eines deutlichen Periodontalspaltes.

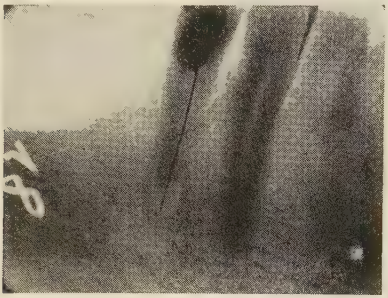

Abb. 34
vor

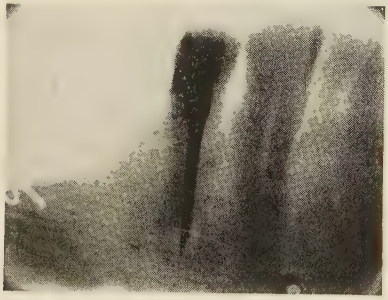

Abb. 35
nach Wf.



Abb. 36
nach 2½ Monaten

Fall 56: B. F.

1| Silikatgangrän mit sehr starker Parulis. Die interessante Anamnese sei hier wiedergegeben:

Da der Zahn durch eine große Silikatfüllung erheblich geschwächt war, brach die Krone am 12. 6. ab. Als Medizinstudent hatte der Patient am nächsten Tage in der Klinik zu praktizieren und wollte unbedingt noch am Abend des gleichen Tages einen Ersatz haben. Er ließ sich deshalb von einem kant. pat. Zahnarzt eine Davis-Krone aufschleifen, die dieser ohne jegliche medikamentöse Vorbehandlung der gangränösen Wurzel mit Phosphatzement einsetzte. Im gleichen Moment verspürte unser Patient einen heftigen Schmerz. Es trat eine stürmische Parulis auf mit hohem Fieber. Die ganze rechte Gesichtshälfte war bis zum Augenlid stark geschwollen.

In diesem Zustand erschien der Patient am 15. 6. bei mir. Ich stellte eine außerordentlich hochgradige Periodontitis fest, ferner anhand des Röntgenbildes eine starke diffuse Infiltration am Apex. Von einer Früh-Inzision sah ich ab, da noch keine Fluktuation festzustellen war. Nach drei qualvollen Stunden, die an Patient und Arzt größte Anforderungen stellte, gelang es mir endlich, den Davis-Stift zu entfernen und die Wurzelspitze breit zu trepanieren. Es erfolgte reichlicher Blutfluß, mit Eiter vermischt. Schmerzen, Schwellung und Fieber ließen sofort nach unter Zuhilfenahme von Sollux- und Perihelbestrahlung. Am 23. 6. wurde die Ionto-Behandlung begonnen und am 25. 6. die Elfenbein-Jodoformfüllung gelegt. Der Zahn erhielt eine Palapontkrone und verhält sich seither vollkommen symptomlos.

Nach 2½ Monaten war die diffuse Infiltration am Apex verkleinert.

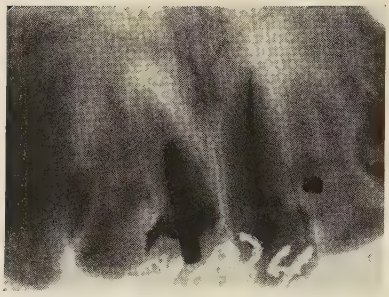

Abb. 37
vor (Davis-Krone)

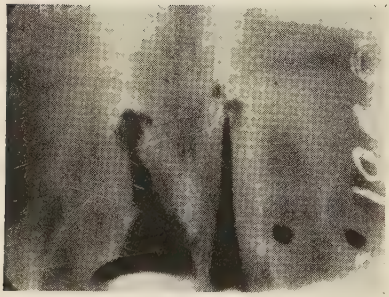

Abb. 38
nach Wf.

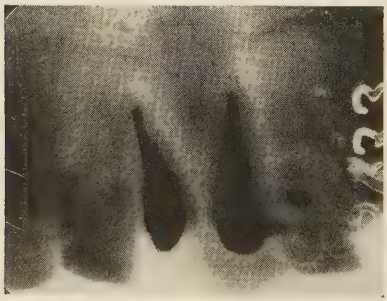

Abb. 39
nach 2½ Monaten

Fall 60/61: B. E.

2 1| Gangrän mit Fistel durch Trauma. Der Patient erhielt im Militärdienst einen Kolbenschlag gegen den Oberkiefer. Beide rechten Incisivi waren sehr stark gelockert. Auf dem Röntgenbild sehen wir eine zirkumskripte Knochenatrophie und eine diffuse Infiltration, besonders um die Apikalgegend des 2|.

In der ersten Sitzung (15. 6.) wurde der Kanal schon gereinigt und die Wurzelspitze trepaniert. Am 29. 6. wurde mit der Iontophorese begonnen und am 1. 7. die Elfenbein-Jodoform-Wurzelfüllung gelegt. Die Fisteln schlossen sich in kürzester Zeit. Nach 2½ Monaten waren beide Zähne wieder vollkommen fest. Die Infiltration am 1| war vollständig verschwunden, am 2| stark verkleinert. Für eine restlose Ausheilung wird die überstehende Guttaspitze leider ein Hemmnis sein.

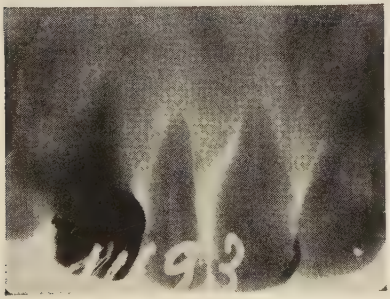

Abb. 40
vor

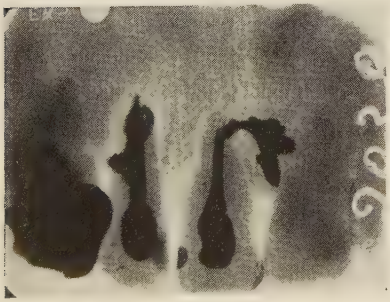

Abb. 41
nach Wf.

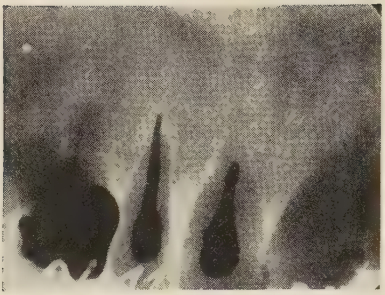

Abb. 42
nach 2½ Monaten

Fall 79: M. H.

Zum Schluß möchten wir eine Krankengeschichte anführen, die wegen der Diskrepanz zwischen klinischer Heilung und röntgenologischem Mißerfolg besonders interessant ist.

Es handelt sich um eine Gangrän eines $\underline{4|}$ mit periodontitischen Erscheinungen. Das Röntgenbild zeigt bei der orthoradialen Einstellung ein großes Granulom apikal. Erst bei einer mesial-exzentrischen Aufnahme unter Zuhilfenahme von Sonden erkennt man, daß das Granulom an der palatinalen Wurzelspitze liegt. Diese wurde am 14. 7. trepaniert. Um festzustellen, ob wir wirklich das Granulom zugänglich gemacht haben, fertigten wir noch ein Röntgenbild mit einer Sonde palatinal an.

Am darauffolgenden Tage (15. 7.) erklärte die Patientin mit größter Freude, daß die ununterbrochenen Kopfschmerzen, unter denen sie seit einem Jahre litt, auf einmal vollständig verschwunden seien. Sie war deswegen auch in ohrenärztlicher Behandlung. Auch der „Druck im Kopf" sei verschwunden, das subjektive Wohlbefinden wieder vollkommen hergestellt.

Nach der dritten Ionto wurde am 17. 7. die Elfenbein-Jodoform-Wurzelfülllung gelegt. Das Röntgenbild, unmittelbar nach der Wurzelfüllung, zeigt eine vollständige Ausfüllung des Granuloms mit der Paste.

Nach 1½ Monaten stellten wir aber eine starke Vergrößerung des Herdes an der palatinalen Wurzelspitze fest, ohne daß die Patientin in ihrem subjektiven Wohlbefinden irgendwie gestört war.



Abb. 43
vor (orthoradial)



Abb. 44
vor
(mesialexzentrisch)
2 Sonden

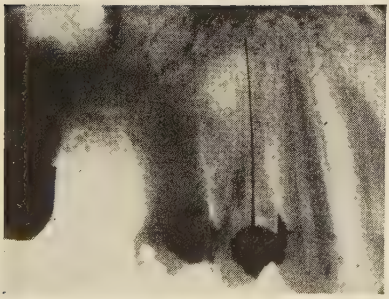

Abb. 45
vor
(mesialexzentrisch)
1 Sonde palatinal

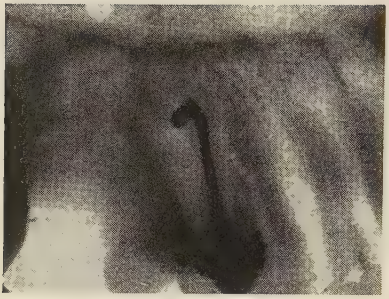

Abb. 46
nach Wf.
(mesialexzentrisch)



Abb. 47
nach 1½ Monaten

Klinische und röntgenologische Resultate

Nummern	Zahn	Diagnose	Größe des Röntgenschattens zu Anfang	Durchgängigkeit der Wurzelspitze	Wurzelfüllung	Gesamtapplikation M A M	Beobachtete Zeit in Monaten	Klinischer Befund	Größe des Röntgenschattens nach Ablauf der Beobachtungszeit		
									kleiner	gleich	größer
1	⌈3	Wf	klein	undchg.	E	132	10	o. B.	+		
2	⌊1	G	klein	dchg.	E	125	9½	o. B.	+++		
3	4⌋	Wf	klein	dchg.	J	109	9	o. B.	+++		
4	⌈3	G	groß	dchg.	E	126	9	o. B.	+++		
5	⌊2	Wf	mittel	dchg.	J	96	9	o. B.	+		
6	4⌋	Wf	groß	dchg.	J	147	8½	o. B.	+++		
7	⌊2	Wf	groß	dchg.	E	128	—	o. B.	—		
8	⌊4	Wf P	klein	dchg.	J	120	8	o. B.	+		
9	⌊5	Wf P	klein	dchg.	J	138	8	o. B.	+++		
10	5⌋	Wf	klein	undchg.	J	111	8	o. B.	+++		
11	⌊4	Wf	klein	dchg.	J	74	8	o. B.	+++		
12	⌊3	G F	mittel	undchg.	J	110	7	o. B.	+++		
13	⌊2	G	groß	dchg.	E	120	7½	o. B.	++		
14	1⌋	Wf	klein	dchg.	E	125	7½	o. B.	+		
15	3⌋	Wf	mittel	dchg.	E	110	6½	o. B.	+++		
16	⌊1	G	sehr gr.	dchg.	J	126	—		—		
17	1⌋	Wf	sehr gr.	dchg.	J	138	—		—		
18	⌊3	Wf	mittel	dchg.	E	103	7	o. B.	+++		
19	3⌋	G	groß	dchg.	E	106	7	o. B.	++		
20	⌊2	Wf	groß	dchg.	E	127	7	o. B.	+		
21	5⌋	G	klein	dchg.	E	118	7	o. B.	++		
22	⌈4	G	mittel	dchg.	E	68	7	o. B.	+		

Nummern	Zahn	Diagnose	Größe des Röntgenschattens zu Anfang	Durchgängigkeit der Wurzelspitze	Wurzelfüllung	Gesamtapplikation M A M	Beobachtete Zeit in Monaten	Klinischer Befund	Größe des Röntgenschattens nach Ablauf der Beobachtungszeit		
									kleiner	gleich	größer
23	1	G F	mittel	dchg.	J	120	6½	o. B.	++		
24	1	Wf	klein	dchg.	J	118	6½	o. B.	++		
25	1	G	sehr gr.	dchg.	J	107	6	o. B.		+ WR	
26	5	G	groß	dchg.	E	124	6	o. B.	++		
27	4	Wf	klein	dchg.	E	119	6½	o. B.	+		
28	3	Wf	mittel	dchg.	E	125	6	o. B.	++		
29	2	Wf	mittel	dchg.	E	76	6	o. B.	+		
30	1	G F	groß	dchg.	E	83	6	o. B.	++		
31	2	Wf	mittel	dchg.	JE	103	5	o. B.		+	
32	1	G	klein	dchg.	JE	100	5	o. B.		+	
33	2	Wf	mittel	dchg.	JE	95	5	o. B.	++		
34	4	G	klein	dchg.	JE	80	5	o. B.	++		
35	4	G F	groß	dchg.	JE	90	5	o. B.	+		
36	5	G	mittel	dchg.	E	127	3½	o. B.		+	
37	2	Wf	groß	dchg.	E	114	3	o. B.	+		
38	2	G	klein	dchg.	E	96	3	o. B.			+
39	2	G P	mittel	dchg.	E	120	3	o. B.	+		
40	5	G	mittel	dchg.	E	90	3	o. B.	+		
41	5	Wf	mittel	dchg.	JE	113	3	o. B.		+	
42	2	G	groß	dchg.	JE	100	3	o. B.	+		
43	3	Wf	groß	dchg.	E JW	128	3	o. B.	+		
44	2	Wf	groß	dchg.	JE	120	3	o. B.	++		
45	4	G P	groß	dchg.	JE	147	3	o. B.	+		
46	4	Wf	klein	dchg.	JE	120	2½	o. B.		+	

Nummern	Zahl	Diagnose	Größe des Röntgenschattens zu Anfang	Durchgängigkeit der Wurzelspitze	Wurzelfüllung	Gesamtapplikation M A M	Beobachtete Zeit in Monaten	Klinischer Befund	Größe des Röntgenschattens nach Ablauf der Beobachtungszeit		
									kleiner	gleich	größer
47	⌊1	G P	sehr. gr.	dchg.	J	168	2½	o. B.	++		
48	⌈1	G	klein	dchg.	JE	123	2½	o. B.			+
49	4⌋	Wf	klein	dchg.	J	100	3	o. B.	+		
50	5⌋	Wf	mittel	undchg.	J	100	3	o. B.	+		
51	⌈3⌋	G	groß	dchg.	E J W	120	3	o. B.	+++		
52	3⌋	G	mittel	dchg.	E J W	110	3	o. B.	+++		
53	⌈3	Wf	sehr gr.	dchg.	E J W	130	2½	o. B.			+
54	⌈4⌋	Wf	mittel	dchg.	E J W	120	2½	o. B.	+++		
55	⌈4⌋	G P	mittel	dchg.	E J W	127	—				
56	1⌋	G P	groß	dchg.	E J W	120	2½	o. B.	+		
57	⌊1	G	groß	dchg.	E J W	120	2½	o. B.	+		
58	⌊3	Wf	groß	dchg.	E J W	122	2	o. B.		+	
59	⌊1	G F	sehr gr.	dchg.	E J W	131	2½	o. B.	++		
60	1⌋	G F	mittel	dchg.	E J W	142	2½	o. B.	+++		
61	2⌋	G F	sehr gr.	dchg.	E J W	142	2½	o. B.	++		
62	⌊1	G	klein	dchg.	E J W	132	2	o. B.		+	
63	⌊2	Wf	mittel	dchg.	E J W	100	2½	o. B.		+	
64	⌊4	G	groß	dchg.	E J W	120	2½	o. B.		+	
65	⌈3	G	sehr gr.	dchg.	E J W	140	2	o. B.	+		
66	⌈4	G F	sehr gr.	dchg.	E J W	140	2	o. B.		+	
67	⌊2	G	sehr gr.	dchg.	E J W	126	2	o. B.		+	
68	⌊3	Wf F	groß	dchg.	E J W	126	2	o. B.	+		
69	⌊1	G F	sehr gr.	dchg.	E J W	120	2	o. B.		+	
70	⌈2	Wf	klein	dchg.	E J W	107	2	o. B.			+

	Nummern	Zahl	Diagnose	Größe des Röntgenschattens zu Anfang	Durchgängigkeit der Wurzelspitze	Wurzelfüllung	Gesamtapplikation M A M	Beobachtete Zeit in Monaten	Klinischer Befund	Größe des Röntgenschattens nach Ablauf der Beobachtungszeit		
										kleiner	gleich	größer
	71	⌈3	G F	sehr gr.	dchg.	EJW	128	2	o. B.	+		
	72	⌈2	G F	groß	dchg.	EJW	128	2	o. B.		+	
	73	⌊2	G	groß	dchg.	EJW	120	2	o. B.		+	
	74	2⌋	G	groß	dchg.	EJW	134	2	o. B.	+++		
	75	1⌋	G P F	sehr gr.	dchg.	EJW	145	1½	o. B.	++		
	76	2⌋	Wf	klein	dchg.	EJW	134	2	o. B.	+		
	77	⌈3	G	klein	dchg.	EJW	122	2	o. B.	+		
	78	⌊2	G F	groß	dchg.	EJW	131	2	o. B.	+		
	79	4⌋	G	groß	dchg.	EJW	120	1½	o. B.			+
	80	⌊1	G	mittel	dchg.	EJW	120	1½	o. B.	+		
J³	4	⌈4	G	groß	dchg.	E	129	9	o. B.		+	
J³	22a	⌈3	Wf	sehr gr.	dchg.	J	147	5	o. B.		+	

Legende:

Wf = Wurzelfüllung
G = Gangrän
F = Fistel
P = Parulis
dchg. = durchgängig
undchg. = undurchgängig

E = Elfenbeinwurzelfüllung nach Prof. Müller
J = Jodoformpaste nach Walkhoff
JE = Jodoformpulver + Elfenbeinwurzelfüllung
EJW = Elfenbeinpulver + Jodoform Walkhoff
MAM = Milliampère-Minuten

G. Zusammenfassung

Es wurden an 80 Fällen klinische und röntgenologische Untersuchungen mit der Cibazol-Iontophorese durchgeführt. Unsere Ergebnisse lassen sich wie folgt zusammenfassen:

1. Die klinischen Resultate waren in allen Fällen im Sinne einer Reaktionslosigkeit erfolgreich.
   a) Verblüffend war das rasche Verschwinden aller klinischen Symptome, sobald einmal mit der Cibazol-Iontophorese begonnen wurde.
   b) Akute Exacerbationen nach Abschluß der Wurzelbehandlung traten in keinem einzigen Falle auf.
   c) Fisteln schlossen sich in längstens einer Woche nach dem Legen der Wurzelfüllung.

2. Die röntgenologischen Resultate haben eine bedeutende Verschiebung des Verhältnisses zwischen Erfolg und Mißerfolg zugunsten der Heilungen ergeben.
   a) Während Schenker bei der Jod-Iontophorese von 47 Fällen 15 verkleinerte Röntgenschatten fand (d. h. 32 %) und Schudel bei der Cibazol-Iontophorese von 17 Fällen auf 10 kam (d. h. 59 %), stellten wir unter den 76 zur Kontrolle erschienenen Patienten in 57 Fällen einen verkleinerten Röntgenschatten fest (d. h. 75%).
      α) Von diesen 57 Fällen waren 15 röntgenologisch ausgeheilt nach einer durchschnittlichen Beobachtungszeit von sechs Monaten.

β) 16 Fälle zeigten einen deutlichen Knochenanbau nach einer durchschnittlichen Beobachtungszeit von fünf Monaten.

γ) 26 Fälle ließen gerade noch eine beginnende Verknöcherung erkennen nach durchschnittlich vier Monaten.

b) 14 Fälle zeigten einen unveränderten Röntgenschatten nach durchschnittlich 2½ Monaten.

c) Nur fünf Fälle zeigten einen vergrößerten Röntgenschatten. Dies rührt vor allem von einer beabsichtigten Perforation her, die wir in einiger Entfernung vom Apex setzten, um in das Granulom zu gelangen.

3. Die günstigen Resultate bestätigen die Berechtigung der Forderung nach größtmöglicher Erweiterung des Wurzelkanals, wenn es sich auch ergeben hat, daß die Trepanation der Wurzelspitze für die Beeinflussung des Granuloms nicht unbedingt notwendig zu sein braucht.

4. Unsere durchschnittliche Gesamtapplikation von 120 MAM hat sich vorläufig als genügend erwiesen. Darunter möchten wir nicht gehen; einer Erhöhung steht aber andererseits nichts entgegen.

5. Als Wurzelfüllung hat sowohl die Elfenbeinwurzelfüllung nach Prof. Müller, als auch die Walkhoffsche Jodoformpaste gute Resultate ergeben. Der Forderung von Schacke, einen Reizkörper in das Granulom einzuführen, wurden wir in dem Sinne gerecht, als wir so viel Elfenbeinpulver als möglich der gewebsfreundlichen, resorbierbaren Jodoformpaste beimischten und damit die ganze Granulationshöhle ausfüllten. Die Resultate mit dieser kombinierten Elfenbein-Jodoform-Walkhoff-Paste (EJW) sind ebenfalls sehr befriedigend.

6. Auf Grund unserer klinischen und röntgenologischen Beobachtungen halten wir die Iontophorese mit Cibazol bei Anwendung der dargelegten Behandlungstechnik für angebracht.
Den endgültigen Beweis wird freilich erst die histologische und bakteriologische Untersuchung geben, die aber, um diagnostische Irrtümer auszuschließen, nicht vor dem zwölften Monat nach Abschluß der Wurzelfüllung erfolgen soll.

Zum Schlusse möchte ich Herrn Prof. Dr. O. Müller für die Ueberlassung des Themas und für die vielen Anregungen meinen aufrichtigsten Dank aussprechen.

Zu größtem Dank verpflichtet bin ich ferner Herrn Dr. Schmidt, Vorsteher der Staatlichen Volkszahnklinik in Basel, für die bereitwillige Ueberlassung sämtlicher Fälle und für die wertvolle Unterstützung, die er dieser Arbeit zuteil werden ließ.

Meinen besten Dank spreche ich der Gesellschaft für Chemische Industrie Basel (Ciba) aus für ihr großzügiges Entgegenkommen und für die zur Verfügung gestellte Literatur.

Dankbar möchte ich auch der Röntgen-Assistentin Fräulein Zahner gedenken, welche die vielen Röntgenarbeiten mit unermüdlichem Fleiß ausführte.

H. Literatur

Bernard: Iontophorèse, Paris, 1931, Selbstverlag.

Bleichsteiner: Die verschiedenen Verfahren der Elektrosterilisation der Wurzelkanäle.

— Der praktische Zahnarzt, 4. Jahrg., Heft 6.

— Zur Iontophorese. Z. Stomat. 1936, 24.

— Elektrosterilisation bei Pulpitis und Gangränbehandlung. Z. Stomat. 1937, 17.

Brunner: Chemotherapie mit Sulfamidverbindungen. Zentralbl. f. Chir. 1941, 11.

Domagk: Beitrag zur Chemotherapie der bakt. Infektionen. Dtsch. med. Wschr. 1935, 250.

— Klin. Wschr. 1936, S. 1585.

— Chemotherapie und Wirkungsmechanismus. Z. f. klin. Med. 1937, 6.

Gsell: Chemotherapie akuter Infektionskrankheiten durch Ciba 3714. Schw. med. Wschr. 1940, 342.

Harndt: Histo-bakteriolog. Untersuchungen der erkrankten Zahnpulpa. D. Zahn-, Mund- u. Kieferhlk. 1938, Bd. 5, Heft 2.

— Sind Granulome regelmäßig infiziert? Z. R. 1930, 47.

Harris und Miller: J. Bacter. 1941, 41, 495.

Hartmann: Ciba 3714, ein Beitrag zur Chemotherapie der Kokkeninfektionen. Schw. med. Wschr. 1940, 338.

Heiß: Wurzelspitzenresektion, periapikale Ostitis und dentogene Infektion. D. Z. W. 1941, Heft 51, 704.

Heß: Die Behandlung der dentalen Herdinfektion durch lokale Iontophorese mit Cibazol. Schw. Mschr. f. Z. 1942, Heft 8.

Högger: Schw. med. Wschr. 1941, 901.

Holzach: Ueber die Behandlung der Pulpagangrän nach der Methode von Bernard. Z. Stomat. 1938, 125.

Kellner: Zur Iontophorese. Z. Stomat. 1936, 1503.

— Ist die Iontophorese ein wirksames Verfahren? Z. Stomat. 1936, 960.

— Quantit. Angaben über die Iontophorese. Z. Stomat. 1937, 914.

— Elektrolyse oder Iontophorese? Z. Stomat. 1937, 1273.

Kostecka: Fokalinfektion und Amputation der Wurzelspitze. Z. R. 1941, Heft 20.

Meier, Alleman, Merz: Ciba 3714, ein neues Chemotherapeutikum der Sulfanilamidreihe. Schw. med. Wschr. 1940, 338.

Meier Rolf: Referat, gehalten auf der Tagung der Schw. Gesellschaft für interne Medizin, Lausanne, 1942.

Müller O.: Mitteilungen an der Tagung der Schw. Zahnärzte-Gesellschaft, Luzern, 1937.

Nygard-Oestby: Ueber die Gewebsveränderungen im apikalen Paradentium des Menschen nach verschiedenen Eingriffen in den Wurzelkanälen. Z. R. 1941, Heft 32.

Prader: Indikation zur Iontophorese. Schw. Mschr. f. Z. 1939, 704.

Schacke: Neue Untersuchungen über die Iontophorese. Z. Stomat. 1939, 1127.

Schenker: Die Iontophorese in der Gangränbehandlung der Zähne. Schw. Mschr. f. Z. 1939, Heft 9.

Schudel: Klin. u. histolog. Untersuchungen von Granulomen nach Iontophoresebehandlung mit Jodjodkali und Cibazol. Schw. Mschr. f. Z. 1942, Heft 4.

Trefouël, Nitti, Bovet: C. R. Soc. Biol. Paris, 1935, 120, 156.

Wannenmacher: Der Zahn als Objekt im Problem der Herdinfekt. D. Z. W. 1941, Heft 50.

Waßmund: Mißerfolge der Wurzelspitzenresektion? Z. R. 1942, Heft 24.

— Wurzelspitzenresektion und Fokalinfektion. Z. R. 1942, Heft 35.

Wood: Brit. J. exper. Path. 1940, 21.

I. Curriculum vitae

Ich wurde am 6. Juni 1914 als Sohn des Hans Kernen und der Elisabeth, geb. Spinnler, in Basel geboren. In Luzern besuchte ich die Primarschule und das humanistische Gymnasium und bestand im Sommer 1934 das Reifeexamen. Im Herbst 1934 bezog ich die Universität Zürich und bestand dort im Frühling 1936 das erste propädeutische Examen. Nachdem ich schon seit dem Herbst 1935 an der Universität Basel immatrikuliert war, bestand ich dort im Frühling 1938 das anatomisch-physiologische Propädeutikum für Aerzte. Nach vier klinischen Semestern, ebenfalls in Basel, bestand ich im Frühling 1940 die eidgenössische Fachprüfung für Zahnärzte.

Vom Herbst 1940 an war ich während sechs Monaten als Assistent und Vertreter in einer Privatpraxis in Laufen tätig, im Sommer 1941 während drei Monaten in einer Praxis in Einsiedeln. Im Herbst 1941 verpflichtete ich mich für ein Jahr an der Staatlichen Volkszahnklink in Basel, wo ich in der chirurgischen, konservierenden und prothetischen Abteilung tätig war.

Hanspeter Kernen,
Paradiesstraße 20
Riehen